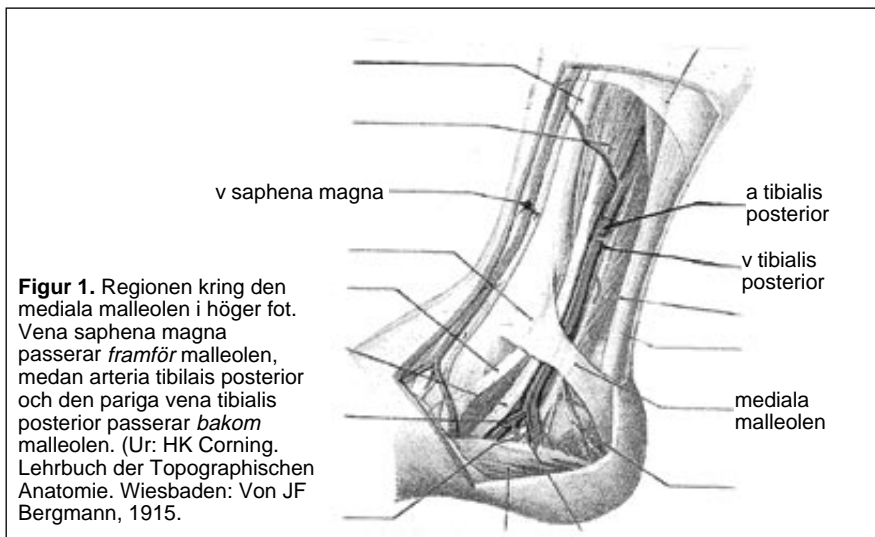


Olyckligt utfall av operation visar betydelsen av goda anatomikunskaper

Till fallet
Lennart Ransnäs



Figur 1. Regionen kring den mediala malleolen i höger fot. Vena saphena magna passerar framför malleolen, medan arteria tibialis posterior och den pariga vena tibialis posterior passerar bakom malleolen. (Ur: HK Corning. Lehrbuch der Topographischen Anatomie. Wiesbaden: Von JF Bergmann, 1915.)

I Läkartidningen 46/99 presenteras ett ansvarsärende gällande en åderbräcksoperation som på grund av operatörens feltolkning av anatomin ledde till amputation av underbenet hos en 47-årig kvinna.

Kvinnan hade drabbats av ett recidiv och opererades av en kirurg med 20 års erfarenhet. Vid operationen fick operatören problem med att identifiera v saphena magna i lumsken, troligen på grund av ärrbildning efter föregående höga underbindning. Trots att man en gång tidigare tagit bort v saphena magna bedömdes kärlet i lumsken ändå vara v saphena magna med motivering: en att det ibland förekom dubbla vener.

Kärlet var a tibialis posterior

Både operatören och den assisterande operationssköterskan ansåg att kärlet mycket liknade en artär, vilket dock inte hindrade operatören från att dela kärlet. Strippsonden fördes ned till foten, där operatören kunde palpata den bakom malleolen, och trots detta togs kärlet – som visade sig vara a tibialis posterior – bort.

Att i det överväldigande antalet fall saphena magna går framför malleolen medan arteria och vena tibialis posterior går bakom malleolen tycktes inte föresväva operatören (Figur 1). Operatören motiverar sitt handlande med att saphena magna ibland kan vara dubbel, men mig veterligen går ingendera av saphena-venerna bakom malleolen. Att

det var ärrigt uppe i lumsken har väl ingenting med förhållandena nere vid malleolen att göra!

Detta ansvarsärende visar på två mycket allvarliga brister hos operatören. För det första avslöjar operatören att hon har bristande kunskaper i anatomi, för det andra visar hon prov på dåligt omdöme. Trots pulsationer i kärlet och likheten med en artär delar operatören kärlet, vilket akut framkallar en kraftig blödning; så småningom uppstår ischemi och till slut måste amputation göras av underbenet.

Neddragning av anatomiämnet

Vid landets samtliga anatomiska institutioner har man sedan länge inpräntat vikten av goda anatomikunskaper, särskilt inom kirurgi, och genom bl a anatomidissectioner har man försökt befästa dessa kunskaper. Den hårda neddragningen av anatomiämnet och nedläggningen av den anatomiska institutionen i Lund samt borttagningen av dissectionerna där inger oro för framtiden.

Det nu återopade fallet förstärker denna oro. Att bli inlagd för en vanlig åderbräcksoperation och skrivas ut från sjukhuset med ett amputerat ben måste vara en ohygglig upplevelse. Denna typ av iatrogena skador får bara inte förekomma! Det inträffade borde inte vara ett fall enbart för ansvarsnämnden utan borde även bedömas civilrättsligt.

Bertil Sonesson
docent i anatomi, leg läkare, Lund

Vi såg mycket av Margareta Unander under 1995. Senare analyserade TV fallet, deras reporter tyckte att hon var för hård – ingen patient har skadats! Då skrek hon: »Allt jag gör är för patienternas bästa.» Nu har hon ruinerat en kollegas liv och karriär – hon vågar inte framträda i massmedierna!

Läkartidningen 12/00 har bekräftat det som tidigare sagts. Personalen klagade på chefen bakom ryggen, och Socialstyrelsen uppmanade dem att spionera på Ransnäs. Ska detta beteende, vanligt i diktaturer, tolereras i Sverige?

En som har erfarenheter från diktaturstat

Rattfylleri eller rattpromilleri?




FOTO: PRESSENS BILD

Säker bilkörning.

I Läkartidningen 13/00 pågår en förbryllande diskussion om rattfylleri, som är en klinisk diagnos. 1990 sänktes promillehalten för straffbart rattfylleri från 0,5 till 0,2 promille. Vid så lågt promilletal kan diagnos endast säkert ställas av läkare efter noggrann undersökning. Vore det inte skäligen att byta från rattfylleri till rattpromilleri?

Bo G Andersson
med dr, Stockholm