Led Chopin av antitrypsinbrist?

Försvunnet obduktionsprotokoll har gäckat sentida läkares försök att fastställa diagnosen

Frédéric Chopin, genial pianovirtuos och kompositör, var sjuklig under hela sitt liv. Den officiella diagnosen tuberkulos har emellertid aldrig kunnat fastställas, eftersom obduktionsprotokollet inte kunnat återfinnas. Symtombilden av recidiverande luftvägsinfektioner, hemoptyser, febrilia och allmän kronisk ohälsa med dyspné och avmagring har sporrat sentida läkare till diagnosförslag såsom cystisk fibros och alfa-1-antitrypsinbrist, där det senare stått i förgrunden. Frågan är dock om den frågan någonsin får sin lösning.

STEN ERIKSSON
professor emeritus, Lunds universitet, avdelningen för medicin, Universitetssjukhuset MAS, Malmö

Frédéric (egentligen Fredyryk) Chopin föddes 1810 i byn Zelazowa-Wola strax utanför Warszawa, men han dog redan 1849 i Paris och blev således endast 39 år gammal. Denne geniale pianovirtuos och kompositör led redan i barnaåren av dålig hälsa, allmän klenhet, upprepade luftvägsinfektioner, fettintolerans/viktnedgång. Under hans vuxna liv försämrades hans hälsa progressivt med återkommande perioder med svår purulent hosta, feberepisoder, hemoptyser, tilltagande dyspné, heshet och muskelatrofi.

Läkare vid majoriteten av dåtidens mest kända kliniker, främst i Paris, undersökte honom och försäkrade honom och hans släktingar att det inte var fråga om den tidens dominerande farsot, tuberkulos (consumption). Ingen fann nämligen någon evidens för lungkaviteter hos Frédéric Chopin. Trots detta blev den officiella dödsorsaken enligt det dödsbevis som utfärdades av en av dåtidens främsta medicinska profiler, professorn i patologisk anatomi i Paris dr Léon Jean Babtise Cruvelhier, tuberkulos i lungor och larynx.

Obduktionsprotokollet som försvann

Cruvelhier, som själv obducerade Chopin, lät emellertid Chopins nära släkt och vänner förstå att obduktionen *inte* hade visat tecken på tbc utan på en för honom, Cruvelhier, okänd sjukdom där bl a högerkammarhypertrofi av hjärtat varit dominerande.

I modern tid har emellertid ingen de facto sett och läst Cruvelhiers obduktionsprotokoll, som sägs ha förkommit. Oklarheter kring de verkliga obduktionsfynden har kvarstått och har – sammantaget med Frédéric Chopins intressanta släkthistoria, varav bl a framgår att yngsta systern Emilia avled redan vid 14 års ålder i massiv hematemes (portal hypertension?) – lett till en omfattande, tidvis ganska spekulativ litteratur rörande Chopins diagnos.

I de flesta monografier där stora tonsättares verk diskuteras i relation till deras sjukdomshistoria går författarna på den officiella diagnosen, dvs tuberkulos i Chopins fall. Under senare år har det emellertid i ansedda medicinska tidskrifter hävdats att Chopin led av en genetisk sjukdom, cystisk fibros [1, 2]. Även α_1-antitrypsinbrist, ett tillstånd som först beskrevs på 1960-talet från Malmösjukhuset [5, 6], har nyligen hävdats [2-4] (Figur 1) och har därvid stått i förgrunden.

I denna artikel diskuteras den anamnes och de kliniska fynd som talar för eller emot dessa 1900-talets sjukdomsentiteter som Cruvelhier saknade all kunskap om. Avsikten är inte i första hand att bedriva källkritik, utan snarare att skärskåda de slutsatser som nutida skribenter kommit till. Artikeln gör inte heller anspråk på någon ingående analys av Chopins musik i relation till faserna i hans sjukdomsutveckling, även om det givetvis är hans storhet som tonsättare och hans tidlösa musik som stimulerar till studier av hans sjukdom och för tidiga död.

Systern Emilias sjukdom och död

Chopins fader Nicolas (1770–1844), fransman från Lorraine, arbetade som bokhållare och lärare och fick senare en mycket god anställning som lärare i franska i en adlig familj. I äktenskapet med den polskättade och under ett långt liv väsentligen alltid friska hustrun, Justyna (1784–1861), föddes fyra barn, tre döttrar och en son, Frédéric. Den yngre systern Isabella (1811–81) levde till 70 års ålder (dödsorsak okänd). Den äldsta systern Ludwika (1807–55) uppges ha haft recidiverande luftvägsinfektioner som möjligen bidrog till hennes död vid 47 års ålder. Även fadern, som var rökare, hade infrekventa men recidiverande luftvägsinfektioner men levde till 74 års ålder. Dödsorsaken uppges ha varit »lungsjukdom och hjärtinsufficiens«.

Det mest anmärkningsvärda i Chopinfamiljens sjukdomspanorama är emellertid den yngsta dottern Emilias (1813–27) sjukdom och för tidiga död vid 14 års ålder. Diagnosen i hennes fall – den officiella dödsorsaken enligt kyrkböckerna var tuberkulos – är av central betydelse i diskussionen om en eventuell genetisk/metabol rubbning som orsak till sjukdomsfallen i familjen (Figur 2).

I skildringen av Emilias sjukhistoria fokuserar olika författare på just de kliniska särdrag som bäst passar deras diagnostiska hypotes. O'Shea [1] skriver exempelvis att Emilia hade ständiga luftvägsinfektioner, ofta med astma. Under hennes sista år karakteriserades sjukdomen av uttalad viktförlust, recidiverande hemoptyser samt terminal pneumoni, en bild som är kompatibel med cystisk fibros och därmed med O'Sheas hypotes. Tidigare författare, menar O'Shea, hade alltför summariskt avfärdat hennes diagnos som tuberkulos. O'Shea nämner inte att Emilia slutade sina dagar med massiva hematemeser, sannolikt orsakade av en portal hypertension på cirrosbasis. Andra författare, som nyligen Reuben [4] med en gastroenterologisk bakgrund, inriktar sig på denna aspekt och förenklar lungproblematiken i en plädering för α_1-antitrypsinbrist.

Klent barn med luftvägsbesvär

Det synes klart att Frédéric Chopin var ett klent barn med en redan tidigt etablerad benägenhet för recidiverande luftvägsinfektioner [7], som förhindrade en normal skolgång och ledde till många läkarkontakter. Ända till 13 års ålder undervisades han i hemmet. Som 16-åring vistades han med familjen, modern och den svårt lungsjuka yngre systern Emilia på en polsk kuranstalt, varifrån han skri-

Delacroix' skiss av Chopin som frisk och kraftfull står i skarp kontrast (Chopin-Institutets fotoarkiv, Warszawa [originalet förkommet]) ...

... till porträttet i olja som målats av okänd konstnär sannolikt ett år senare under Chopins Mallorcavistelse 1838–39 (Valldemossa-samlingen, Mallorca.)...

... tio år senare, hösten 1849 strax före sin död, har Chopin genomlevt en lång sjukdomstid (Ola Billgrens återgivning [1993] efter en dagerrotypi av Bisson) ...

ver beska och roliga brev, som bl a kommenterar den miserabla mässingsmusik som där presenteras.

Redan tidigt i tonåren föreligger dålig allmän kondition och tendens till undervikt. Det har antytts i litteraturen att både Frédéric och Emilia hade problem redan i neonatalperioden (»failure to thrive«), men säkra belägg saknas. Klart är emellertid att lungsjukdomen är huvudproblemet i Chopins sjukhistoria redan från 16 års ålder. Det rör sig om ett initialt remitterande förlopp av en kronisk purulent bronkit, som successivt antar en mer progressiv karaktär där purulent hosta, feber, hemoptyser och dyspné är dominerande symtom.

Av brevväxlingen framgår [8] emellertid att det förekommer relativt besvärsfria perioder, där dyspné inte är särdeles framträdande, en omständighet som talar emot en eventuell emfysemdiagnos. I samband med bronkitexacerbationer förekommer suppurativa laryngiter med heshet och till och med afoni. Sådana episoder förelåg dock redan tidigt i förloppet och är därmed knappast förenliga med den i dödsbeviset nämnda tuberkulösa larynxaffektionen.

Chopin var icke-rökare. Hans luftrörsproblem förvärrades inte bara av fuktig väderlek utan också av exponering för tobaksrök. Många i hans omgivning, exempelvis fadern och George Sand, var däremot rökare. Huruvida Chopins exponering som passiv rökare spelat någon roll i hans sjukdomsutveckling kan ej bedömas, men det är osannolikt.

I Paris 1831, vid 21 års ålder, komponerade han »Revolutionsetyden« inspirerad av Polens kamp för självständighet från Ryssland. Detta år hade Frédéric Chopin sin första hemoptysepisod i samband med feber. Hemoptyser, ofta dramatiska och utlösta av luftvägsinfektioner och hosta, är därefter det dominerande problemet i hans långa och växlande sjukdomshistoria.

Fettintolerant, underviktig och infertil

Chopin förefaller ha varit fettintolerant [1]. Fet föda gav redan i tonåren problem med diarré. En kolhydratrik föda tycks ha varit till nytta för att motverka eventuell steatorré, vilken givetvis kan ha bidragit till Chopins svårigheter att hålla vikten. Även senare, exempelvis under Mallorcavistelsen, är fettintolerans ett problem som George Sand kommenterar i sin bok »En vinter på Mallorca« och som hon försöker avhjälpa genom lämplig kolhydratrik föda. Det har påpekats att Chopin successivt utvecklade en kolhydratpolyfagi.

Anmärkningarna i litteraturen angående Chopins infertilitet är mångfaldiga. Trots många förbindelser, speciellt i ungdomsåren, och trots ett elva år långt samliv med George Sand tycks han inte ha blivit far. Sand hade två barn i sitt tidigare äktenskap och kan dock mycket väl ha praktiserat någon form av kontraception. Chopins påstådda infertilitet har kopplats till klen skäggväxt, som påpekades av honom själv vid 22 års ålder. Varken detta förhållande eller den eventuella infertiliteten behöver dock vara uttryck för en endokrin eller någon annan sjukdom.

Vintern på Mallorca – hälsan allt sämre

Få episoder i Chopins liv har appellerat till allmänheten såsom Mallorcavistelsen 1838–1839, förknippad som den är med kärlekshistorien med George Sand. Den allvarliga vändning av Chopins sjukdom som då synes ha ägt rum har blivit betydligt mindre uppmärksammad. En definitiv försämring med hosta och andnöd ägde rum hösten 1838 i Paris och ledde efter kontakt med dr Gaubert till rekommendationen att tillbringa vinterhalvåret på Mallorca.

Tillsammans med George Sand och hennes två barn, Maurice och Solange, anlände Chopin till Mallorca i november 1838. Initialt synes vistelsen där ha varit gynnsam för honom, men i samband med försämrad väderlek i december försämrades han raskt med hosta, stora blodtingerade sputa, feber och dyspné.

Tre av öns mest prominenta doktorer undersökte honom. I motsats till de nordeuropeiska läkare, främst franska och polska, som tidigare undersökt Chopin bedömde de honom som tuberkulös (consumptive), anmälde enligt spansk lag fallet till myndigheterna och förespråkade isolering. De rekommenderade behandling med olika plåster samt åderlåtning.

Den senare åtgärden avvisade Chopin resolut på goda grunder. Hans yngre syster Emilia hade utsatts för åderlåtningar på grund av förmodad tuberkulos och hade, som nämnts, avlidit redan 1827 endast 14 år gammal.

Liksom läkarna ansåg lokalbefolkningen på Mallorca att tuberkulos var en smittsam sjukdom som bl a fordrade speciella hygieniska åtgärder. Mycket har skrivits om den osämja som blev följden, bl a av George Sand i »En vinter på Mallorca« som utkom i Paris 1855. Man kan väl förmoda att bakom animositeten mellan lokalbefolkningen och paret Sand–Chopin också låg ett ogillande av en sekulär livsstil och av det

... hösten 1849, Chopin på dödsbädden. Oljemålning av vännen Teofil Kwiatkowski. Konstnären själv längst till höger. Av denna bild får man inget intryck av att Chopin hade en speciellt emfysematöst uppdriven »fatformad« torax, som vissa författare [3, 4] hävdat. (Original: Chopin-Institutet, Warszawa.)

för tiden onekligen liberala samboförhållande som etablerats mellan de båda konstnärerna.

Paret fann slutligen en fristad i Valldemossaklostret, som hade övergått i privat ägo sedan munkarna lämnat det 1835. Numera har man, bl a baserat på en donation från Sands dotter Solange, i de av paret bebodda cellerna byggt upp miljöer, delvis med originalinventarier, en brev- och manuskriptsamling samt en porträttsamling. Åtminstone en oljemålning antas vara ett samtida porträtt som kan ge en fingervisning om sjukdomsutvecklingen (se bildsviten på föregående sida). Chopin framstår på porträttet från Mallorcavistelsen 1838–39 som sjukdomsmärkt, blek och avmagrad, en anmärkningsvärd diskrepans vid jämförelse med Delacroix' romantiska skiss cirka ett år tidigare. Här framstår Chopin som frisk och kraftfull.

Trots alla svårigheter lyckades det Chopin att här i Valldemossa fullborda opus 28, de 24 preludierna – ett flertal av Chopins autografer finns i Valldemossa – och sända dem till förläggaren C Pleyel i Paris. Hemresan, präglad av ytterligare hemoptyser, via Barcelona till Marseille anträddes medio februari 1839. I Marseille stannade han i cirka tre månader och förbättrades påtagligt. Efter att ha tillbringat sommaren på Sands lantegendom Nohant kunde han återvända till Paris och där återuppta sina normala aktiviteter.

I motsats till den spanska traditionen att agera med smittförebyggande åtgärder vid misstänkt tuberkulos är det påtagligt hur ignorant den franska medicinska professionen agerade i denna fråga. Inga som helst sådana åtgärder rekommenderades, varken i Frankrike eller senare i England, för att skydda omgivningen mot eventuell tbc-smitta. Denna anmärkningsvärda diskrepans mellan Syd- och Nordeuropa berörs utförligare längre fram i artikeln.

Invalidiserad, men musikaliskt kreativ

Efter återkomsten från Mallorca tycks Chopin aldrig helt ha återfått fulla krafter. Hans lungsjukdom försämrades successivt. Många doktorer undersökte honom men kunde inte finna några fokala lungförändringar, förtätningar eller kaviteter och försäkrade honom vara icketuberkulös. De sista fyra åren av sitt liv var Chopin mer eller mindre invalidiserad; han fick bäras upp till andra våningen och hade svårigheter att orka med undervisning och konserter. Hans musikaliska kreativitet bestod dock i det längsta. Så sent som 1847 publicerade han tre mazurkor, tre valser samt opus 65, sonaten för cello och piano i g-moll [9].

Han plågades svårt av produktiv hosta och återkommande hemoptyser. Han förlorade ytterligare vikt och muskelmassa. Stora doser opium mot hostan kan ha utlöst nattlig desorientering. Efter brytningen med George Sand 1847 inträdde ytterligare försämring, men trots detta företog han 1848 en bejublad konsertturné till England och Skottland där han ingick i en ny relation med Jane Stirling, tidigare elev och förmögen arvtagerska, som senare också hjälpte honom ekonomiskt. En djup depression adderades nu till hans bräckliga somatiska tillstånd, och han återvände utmattad till Paris i november 1848. Han hade nu endast elva månader kvar att leva.

Den sista tiden

Chopins slutliga sjukdomstid i Paris präglades av hans tilltagande nedgång i allmäntillstånd samt kakexi. Under sommaren 1849 tillstötte ödem i ansikte (se porträttet till höger på föregående sida) och underben. Rösten försvagades, sannolikt sekundärt till hans respiratoriska insufficiens. Dr Frenkel, en av hans läkare, förskrev stora doser emetika. I slutfasen kom dr Cruvelhier, en i Paris väl ansedd expert på lungtuberkulos, in i bilden och stoppade denna plågsamma regim. Han tycks ha varit den första läkare som i klartext meddelade anhöriga, i första hand systern Ludwika som anlänt i augusti 1849, att Chopin de facto var »consumptive«.

På en berömd målning ser man Chopin på dödsbädden (se ovan). Man får av denna bild, sannolikt delvis romantiserad, inget intryck av en speciellt emfysematöst uppdriven »fatformad« torax, som vissa författare [3, 4] hävdat att han hade. Möjligen föreligger en hypertrofi av sternocleido-muskulaturen. Chopin omges på bilden av bland andra, båda sittande, systern Ludwika och greve Wojiciech Grzymala. Bakom honom vännen och konstnären Teofil Kwiatkowski. Denne, som själv besökt Chopin i sjukrummet flera gånger under denna period, har målat bilden efter Chopins död, men den bygger på ett omfattande skissmaterial [9] och har därför ett visst dokumentärt värde.

Grzymala har i ett långt brev [8], som berörs nedan, gjort upprepade kommentarer angående Chopins mentala tillstånd under den finala sjukdomsfasen; det är uppenbart att Chopin var helt lucid och trots sin allmänna svaghet adekvat kunnat kommunicera med omgivningen in i det sista. Han avled den 11 oktober 1849 kl 2 på morgonen i sitt hem vid

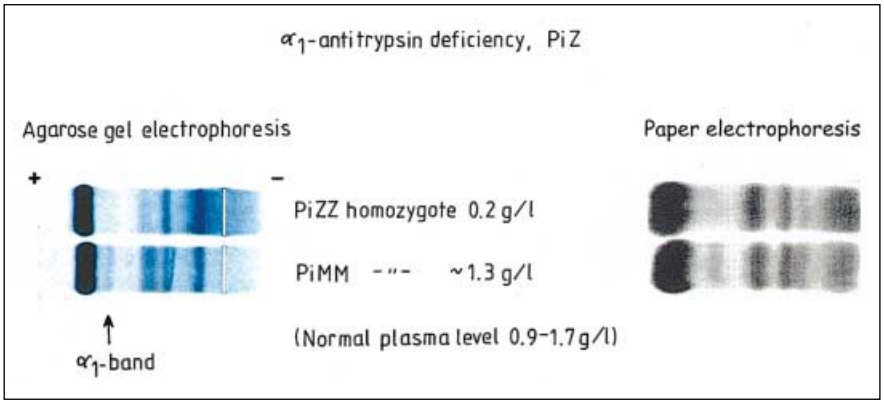

Figur 1. *α_1-antitrypsinbrist av klassisk typ, såsom Laurell först observerade tillståndet (papperselektrofores). Cirros vid α_1-antitrypsinbrist (agaroselektrofores). Utöver avsaknad av distinkt α_1-band ses hypoalbuminemi, lågt haptoglobin samt hypergammaglobulinemi.*

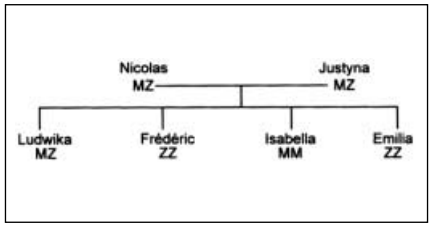

Figur 2. *α_1-antitrypsinbrist i Chopinfamiljen. Figuren visar Z-allelens presumtiva nedärvning [3].*

Place Vendôme 12 i Paris efter en svår hostattack. Gipsavgjutning av ansikte och händer togs senare samma dag. Händerna visar inga tecken på hypertrofisk osteoartropati. Obduktionen genomfördes tre dagar senare.

Begravningsakten ägde rum i Madeleinekyrkan den 2 november. Chopin jordfästes på Père Lachaise-kyrkogården i Paris. Hans hjärta hade av Ludwika förts till Heliga Korsets kyrka i Warszawa, efter hans egen önskan, där det fortfarande uppges finnas i ett skrin inmurat i en sidopelare i kyrkans mittkor.

Obduktion med förvirrande fynd

Dr Jean Cruvelhier (1791–1874) utförde själv obduktionen. Den officiella dödsorsaken var lung- och larynxtuberkulos. Cruvelhier hade varit professor i deskriptiv anatomi och var från 1837 i mer än 30 år professor i patologisk anatomi i Paris. Han var känd och aktad som både praktiserande läkare (bl a som Talleyrands husläkare) och patolog. I sitt berömda huvudarbete »Traité d'anatomie pathologique générale« presenterade han patologin i delvis ny form med huvudvikten lagd vid processernas natur och mindre vid traditionell organindelning. Han ansågs vara expert på tuberkulossjukdomen.

Som inledningsvis påpekades råder förvirring angående Cruvelhiers obduktionsfynd. Protokollet har i modern tid inte varit tillgängligt. Olika spekulationer angående dess öde har presenterats; det kan ha förstörts vid en storbrand i Paris 1871 som omfattade även polishuset, alternativt har det förkommit i ett av världskrigen. Ingen av de författare som här citeras har emellertid sett protokollet. De facto vet vi inte ens hur omfattande obduktionen var. Sannolikt var den endast partiell och fokuserad på toraxorganen. Inget finns således belagt om förändringar i lever och andra bukorgan.

Oavsett om Cruvelhier officiellt angivit dödsorsaken som tuberkulos förefaller det, att döma av den efterföljande diskussionen bland släktingar och vänner, som om han beredvilligt meddelat dessa att denna diagnos saknade grund i obduktionsfynden.

Vad Cruvelhier i själva verket sagt till berörda anhöriga och vänner är svårt att fastställa. I första hand måste man lita till utsagor från dem som närvarit vid dödsbädden och bevittnat förloppet. Systern Ludwika uppger i brev [2] »att Cruvelhier meddelat henne att obduktionen inte avslöjat den egentliga dödsorsaken --- Han kunde emellertid inte ha överlevt --- olika fynd --- förstorat hjärta --- Visade inte tuberkulos --- gamla lungförändringar --- en sjukdom han inte tidigare stött på«.

Chopins ungdomsvän greve Grzymala som var närvarande vid dödsbädden skriver bl a i ett långt brev (Paris, oktober 1849) till Auguste Léo, en annan av Chopins vänner [8]: »Chopin gav instruktioner om att hans kropp skulle öppnas efter döden, övertygad som han var, att den medicinska vetenskapen aldrig förstått hans sjukdom, och i själva verket fann man att dödsorsaken var en annan än den allmänt förmodade, men, under alla omständigheter kunde han inte ha överlevt.«

Också Jane Stirling skriver i brev till Franz Liszt angående dödsorsaken: »Chopins lungor var mindre skadade än hjärtat.« Denna formulering, sannolikt baserad på Stirlings direkta information från Cruvelhier, har av biografer ej sällan tolkats som ett försök att dölja det faktum att Chopin verkligen dog av tuberkulos.

Man kan således inte utesluta att Cruvelhier såg aktiv tbc vid obduktionen, men att han kanske var övertygad om sjukdomens »hereditära« natur (mer därom nedan) och därför ville skona familjen från ett rakt besked. Han var ju medveten om Emilias tidiga död och annan lungmorbiditet inom familjen. Att en så erfaren patolog som Cruvelhier skulle ha förbisett aktiv tuberkulos förefaller uteslutet.

Dåtidens dogm om tuberkulos

I detta sammanhang finns skäl att diskutera de diametralt motsatta synsätt på tuberkulossjukdomens smittsamhet som fortfarande rådde i Europa vid mitten av 1800-talet. Den medicinska professionen och även allmänheten i Sydeuropa, Italien och Spanien, var sedan länge övertygade om sjukdomens smittsamma karaktär, vilket illustrerats av dramatiken på Mallorca. Lagstiftning och förordningar var anpassade till detta synsätt. En konträr uppfattning rådde i Nordeuropa, ingående diskuterad av Mullan [10].

Den engelska läkaren Benjamin Marten hade redan 1720, dvs 160 år före Kochs upptäckt av tuberkelbacillen, klart visat på sjukdomens smittsamhet men inte vunnit något gehör. I både Frankrike och England rådde intill slutet av 1800-talet föreställningen att tuberkulos var ett icke-kontagiöst tillstånd. Både Gaspard Bayle och Réné Laennec, som så påtagligt bidragit till vår kunskap om sjukdomen, saknade insikt om riskerna som exponering för tbc-sjuka patienter innebar. De dog också båda i ung ålder av tuberkulos.

Man har uppskattat att nära hälften av den engelska befolkningen mellan 1800 och 1850 hade någon form av aktiv tuberkulos. Man var dock väl medveten om anhopningen av fall inom familjer och hushåll men ansåg i det längsta att denna orsakades av ett predisponerande, hereditärt anlag. Detta koncept hade upphöjts till dogm redan på 1600-talet av Parisfakulteten och levde länge kvar, liksom också uppfattningen att sjukdo-

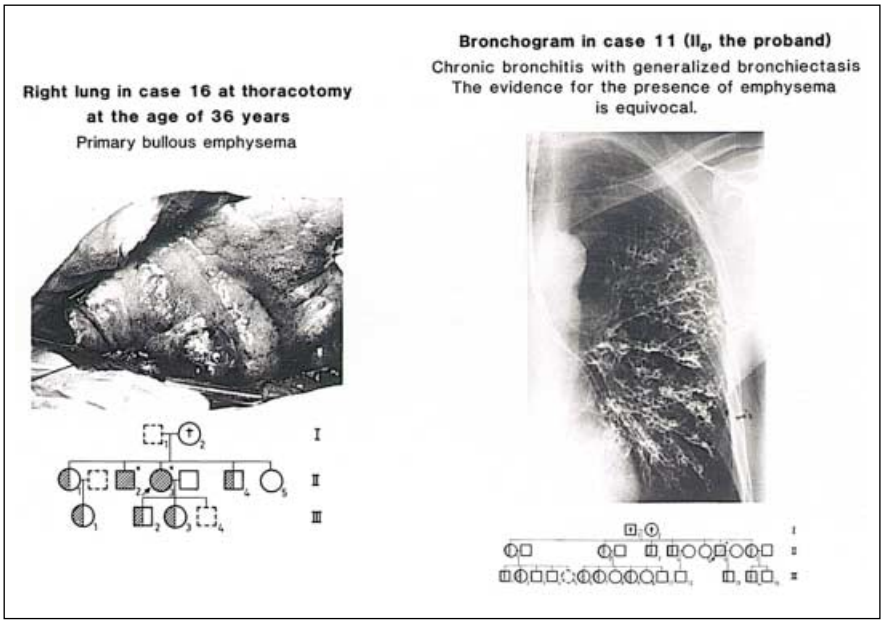

Figur 3. *Lungsjukdomen vid α_1-antitrypsinbrist [6]. Avancerat emfysem av bullös typ hos 36-årig man (vänster). Bronkiektasier med tidig debut hos 43-årig man (höger).*

men ofta var förenad med snille och speciell kreativitet – spes phthisica [11].

Är tuberkulos den riktiga diagnosen?

Givna den officiella orsaken till Chopins och hans yngre syster Emilias död är det svårt att bortse från denna diagnos, som dock omges med många frågetecken. Man har bl a påpekat frånvaron av någon uppenbar exponering i Chopinfamiljens fall. Systern Emilia kunde givetvis ha haft diagnosen, som dock bara tveksamt kan förklara de terminala hematemeserna. I Frédérics fall är sjukdomsförloppet med recidiverande produktiv hosta, hemoptyser, febrilia och allmän kronisk ohälsa med nedsatt kondition, dyspné och avmagring givetvis väl förenligt med lungtuberkulos. Det är dock ytterst tvivelaktigt om han kunnat överleva mer än 20 år utan annan behandling än allmänt god omvårdnad. Det är också remarkabelt att flertalet doktorer (dock inte de på Mallorca) som undersökt Chopin under hans livstid uppgett sig inte finna tecken på tuberkulos.

Detta förhållande behöver ej alls återspegla en undermålig fysikalisk diagnostik. Stetoskopet var allmänt tillgängligt vid denna tid, men som Abbott [11] påpekar: Även kvalificerade läkare var benägna att i det längsta undanhålla tbc-diagnosen. Som ovan sagts hade en påtaglig hjärtförstoring noterats vid obduktionen, sannolikt cor pulmonale, som för sin uppkomst förutsätter en mycket betydande undergång av lungparenkym, som således skulle ha förblivit oupptäckt.

Mot tuberkulos talar också Cruvelhiers uppgivna osäkerhet (informationen är förvisso byggd på andrahandsuppgifter) beträffande dödsorsaken, speciellt som denne var en auktoritet inom patologisk anatomi, särskilt tuberkuloslära. Det är också anmärkningsvärt att ingen smitta överfördes till Chopins närmaste omgivning, i första hand till George Sand och hennes båda barn under en mycket lång exponeringstid.

Cystisk fibros ej helt osannolikt

Detta diagnostiska alternativ introducerades 1987 i debatten av O'Shea [1], som tagit intryck av osäkerheten kring tuberkulosdiagnosen. Han menar att man i tidig litteratur alltför enkelt avfärdat Emilias sjukdom som miliartuberkulos och att hon i själva verket smittat Frédéric. Häremot kan anföras att miliartuberkulos dock sällan är smittsam och att en postprimär, kavitetsbildande tbc är ovanlig hos barn. Mycket talar för riktigheten i O'Sheas hypotes, framför allt debuten av kronisk luftvägssjukdom redan i barnaåren, viktnedgång (speciellt i samband med infektioner) och bestående undervikt och dålig fysisk prestationsförmåga hos både Frédéric och Emilia. Dessa omständigheter och Frédérics huvudsymtom med ständig hosta, hemoptyser och stora, purulenta sputa talar starkt för bronkiektasier.

Vi kan också anamnestiskt spåra en exokrin pankreasinsufficiens med fettintolerans och möjligen steatorré, som liksom den presumtiva infertiliteten går väl ihop med cystisk fibros.

Två argument emot denna diagnos kan emellertid anföras. Överlevnad till 39 års ålder med cystisk fibros i dess klassiska form vore starkt osannolik i den preantibiotiska eran. Vid detta tillstånd liksom vid andra genetiska rubbningar är emellertid den fenotypiska expressionen starkt variabel, till en del knuten till en uttalad genetisk heterogenitet. En mutation som ger en lättare form av sjukdomen kan ha förelegat.

Sjukdomen nedärvs autosomalt recessivt. Av fyra barn till två anlagsbärande föräldrar kan slumpmässigt två (Frédéric och Emilia) bli homozygoter (den statistiska chansen för homozygoti är 25 procent). Men hade även Emilia cystisk fibros? Hennes tidiga historia med luftrörsaffektion och klenhet etc kan passa. Men hur stämmer detta med utvecklingen av svår portal hypertension? Risken att tidigt utveckla cirros – i detta fall sekundär cirros av biliär typ med ringa parenkymdysfunktion men betydande portal hypertension – får dock betraktas som liten, men möjligheten är inte utesluten.

Kartageners syndrom knappast troligt

Kartageners syndrom är en sällsynt (1/20 000) autosomalt recessivt nedärvd sjukdom som på grund av cilieorörlighet också kan orsaka både bronkiektasier och infertilitet. I 50 procent av dessa fall noteras dextrokardi. Vi saknar uppgifter om dextrokardi, sinuiter och otiter i Chopins anamnes, och syndromet förklarar knappast i övrigt Emilias sjukdomsbild.

Antitrypsinbrist – för och emot

Antitrypsinbrist nedärvs på samma sätt som cystisk fibros och är kanske den genetiska entitet som bäst förklarar Emilias sjukdom – juvenil cirros med portal hypertension och i slutstadiet blödande varicer. Klassisk α_1-antitrypsinbrist (PiZZ) (Figur 1) är i Nordeuropa ungefär lika vanlig som cystisk fibros, cirka 1/1 500, vilket ger en hög heterozygotfrekvens, PiMZ omkring 5 procent. Det möjliga sambandet mellan α_1-antitrypsinbrist och Chopinfamiljens sjukdomar påpekades först 1994 av Kuzemko [3]. Figur 2 visar den hypotetiska distributionen av PiZ-allelen (Pi = proteasinhibitor) hos familjemedlemmarna, varav flera således är heterozygoter.

Diskussionen här begränsas emellertid till de båda presumtiva homozygoterna Frédéric och Emilia. Heterozygoters eventuella sjukdomsdisposition är kontroversiell. Däremot är risken för neonatal leversjukdom och juvenil cirros hos homozygoter väl belagd i Svegers prospektiva svenska studie, 15 respektive 2–3 procent [12]. Juvenil cirros på denna bas, först beskriven av Harvey Sharp [13], utgör idag den näst vanligaste indikationen för levertransplantation hos barn och ungdom. I barnaåren debuterande, recidiverande luftvägsinfektio-

ner, stark avmagring och hemoptyser (som enligt O'Shea förelåg hos Emilia) ses inte vid och är inte alls typisk för α_1-antitrypsinbrist. Inte heller exokrin pankreasinsufficiens [4] hör till bilden vid α_1-antitrypsinbrist.

En eventuell cirrosutveckling även hos Frédéric har diskuterats av flera författare [3, 4]. Man har anfört att han sent i förloppet utvecklade ödem, kanske sekundära till hypoproteinemi och portal hypertension – ödemen kunde dock ha en annan och multifaktioriell genes, bl a högersvikt – samt skulle ha företett endokrina särdrag av feminiserande typ. Det finns också dåligt belagda uppgifter om hematemeser sent i förloppet, men det har sannolikt rört sig om hemoptyser. De endokrina stigman som skulle ha förevarit är, som diskuterats tidigare, knappast övertygande.

Cirrosutveckling hos individer med α_1-antitrypsinbrist kan förvisso kliniskt manifestera sig i alla åldrar. Åtminstone i Sverige ses de flesta fall dels hos barn och ungdom, dels hos äldre, icke-rökande som undkommit ett svårt lungemfysem [14]. Det mesta talar emot en cirrosutveckling hos Chopin, men en osäkerhet består. Vi vet inte ens om bukorganen inspekterades vid obduktionen.

Också lungproblemen atypiska

Lungsjukdomen var hos Chopin det helt dominerande problemet. Var denna väl förenlig med den bild man vanligen ser vid α_1-antitrypsinbrist? Svaret är nej. Vid α_1-antitrypsinbrist är tidigt debuterande emfysem av panacinär typ med dominerande basal distribution utmärkande (Figur 3). Ansträngningsdyspné är kardinalsymtomet och uppträder som regel i åldersintervallet 30–40 år. Obstruktiva symtom är ovanliga före 25 års ålder. Rökning påskyndar emfysemprogress och därmed tidig död. Icke-rökare med α_1-antitrypsinbrist har chans att helt undkomma emfysemutveckling.

Olika studier uppger en kronisk bronkitincidens på 8–40 procent hos vuxna med α_1-antitrypsinbrist, men kronisk bronkit ses inte hos barn. Astmatiska symtom uppges vara vanligare vid α_1-antitrypsinbristrelaterat emfysem än ordinär kronisk obstruktiv lungsjukdom (s k KOL), men en ökad incidens av bronkiell hyperreaktivitet tycks inte föreligga. Progressiv sjukdom är vanligen förenad med en uppdriven bröstkorg (»barrel-chest«), förlust av muskelmassa, men förvånansvärt väl bibehållna blodgaser. Cor pulmonale är ovanligt. Bullös omvandling av lungbaserna är vanlig (Figur 3). Det typiska fysikaliska fyndet är sänkta lunggränser samt försvagat eller upphävt andningsljud basalt.

De tidigt, redan i barnaåren, debuterande lungproblemen hos Frédéric – icke-rökare – och även hos Emilia är atypiska för α_1-antitrypsinbrist. Hos 103 svenska barn med denna diagnos som följts prospektivt sedan födelsen var lungfunktionen normal vid 18 års ålder [15]. I en dansk studie av vuxna »aldrigrökare« med α_1-antitrypsinbrist kunde normal lungfunktion påvisas, och passiv rökning föreföll betydelselös för emfysemutveckling [16].

Kanske, kanske inte antitrypsinbrist

Anamnestiskt talar det mesta för att Chopins huvudproblem var en tidig utveckling av bronkiektasier, som slutligen ledde till ett dekompenserat cor pulmonale och finalt kanske lungembolisering. Inte nödvändigtvis hade han också ett emfysem med svår obstruktivitet (se målningen från Chopins dödsbädd samt Figur 3). Laennec hade beskrivit båda dessa tillstånd redan 1819. Det vore därför anmärkningsvärt om inte någon av alla de läkare som undersökte Chopin bl a stetoskopiskt noterade ett uttalat basalt emfysem och att Cruvelhier inte sett det post mortem.

Bronkiektasier, som kan vara svårare att diagnostisera fysikaliskt, har emellertid inte alls samma starka samband med α_1-antitrypsinbrist som emfysem. Visserligen beskrevs fall redan på 1960-talet (Figur 3), och enstaka liknande fall med tidig debut har rapporterats [17]. Flera författare har angivit en ökad bronkiektasifrekvens i större serier patienter med α_1-antitrypsinbrist, men omvänt har en ökad frekvens av bristalleler inte påvisats hos bronkiektasipatienter.

Slutsatsen blir att Chopins sjukdomsutveckling inte är oförenlig med α_1-antitrypsinbrist, men om sådan verkligen förelåg företer den många atypiska drag. Som inledningsvis påpekades är systern Emilias sjukdomsbild av central betydelse för tolkningen av en eventuell genetisk sjukdom i Chopinfamiljen. Hennes sjukdomsbild stödjer misstanken om α_1-antitrypsinbrist, men den visar också särdrag som möjligen kan vara uttryck för ytterligare en defekt, exempelvis någon form av dysgammaglobulinemi eller andra för oss okända faktorer som påverkat den kliniskt iakttagbara symtombilden.

*

Birgitta Olin-Quelglas, Palma de Mallorca, Pia Brandt, Malmö, och The Frederick Chopin Society, Warszawa, har bidragit med bildmaterial. Fundación Federico Hecht och Malte Ljungdals Minnesfond har givit ekonomiskt stöd.

Referenser

1. O'Shea JG. Was Frédéric Chopin's illness actually cystic fibrosis? Med J Aust 1987; 147:586-9.
2. Kubba AK, Young M. The long suffering of Frederic Chopin. Chest 1998;113:210-6.
3. Kuzemko JA. Chopin's illness. J R Soc Med 1994;87:769-72.
4. Reuben A. Chopin's serpin. Hepatology 2003;37:485-8.
5. Laurell CB, Eriksson S. The electrophoretic alpha$_1$-globulin pattern of serum in α_1-antitrypsin deficiency. Scand J Clin Lab Invest 1963;15:132-40.
6. Eriksson S. Studies in α_1-antitrypsin deficiency. Acta Med Scand 1965;177 Suppl:1-85.
7. Böhme G. Medizinische Porträts berühmter Komponisten. Stuttgart/New York: Gustav Fischer Verlag; 1979.
8. Hedley A. Selected correspondence of Fryderyk Chopin. London/Melbourne/Toronto: Heinemann; 1962.
9. Murdoch W. Chopin, his life. London: John Murray; 1934.
10. Mullan F. The sickness of Frederic Chopin. A study of disease and society. Rocky Mt Med J 1973;Sept:29-34.
11. Abbott EC. Composers and tuberculosis: the effects on creativity. Can Med Assoc J 1982;126:534-44.
12. Sveger T. Liver disease in alpha$_1$-antitrypsin deficiency detected by screening of 200,000 infants. N Engl J Med 1976;294: 1316-21.
13. Sharp HL, Bridges RA, Krivit W, Freier ER. Cirrhosis associated with alpha$_1$-antitrypsin deficiency: a previously unrecognized inherited disorder. J Lab Clin Med 1969;73:934-9.
14. Eriksson S. Alpha$_1$-antitrypsin deficiency: natural course and therapeutic strategies. Falk Symposium 1999. Dordrecht/Boston/London: Kluwer Academic Publishers; 115:307-15.
15. Sveger T, Piitulainen E, Arborelius M Jr. Lung function in adolescents with alpha$_1$-antitrypsin deficiency. Acta Paediatr 1994; 83:1170-93.
16. Seersholm N, Kok-Jensen A. Clinical features and prognosis of lifetime non-smokers with severe alpha$_1$-antitrypsin deficiency. Thorax 1998;53:265-8.
17. Shiin MS, Ho KJ. Bronchiectasis in patients with alpha$_1$-antitrypsin deficiency. A rare occurrence? Chest 1993;104:1384-6.