

artikulär manifestation vid RA kännetecknas inte av sådant fulminant förlopp som vi har beskrivit. Tills vi får klarhet beträffande de patogenetiska mekanismerna till den av oss beskrivna hastigt förlöpande alveoliten föreslår vi därför försiktighet med TNF-blockad till RA-patienter som har en känd lungfibros.

**Turesson och medarbetare** redogör för en patient med allvarlig interstitiell lungsjukdom under TNF-blockad, där de bedömde att det rörde sig om en metotrexatinducerad pneumonit och inte en pneumonit inducerad av TNF-blockaden. Denna tolkning är intressant eftersom det finns sex fallbeskrivningar där patienter efter flera års stabil metotrexatbehandling utvecklade snabbt förlöpande, och i ett fall även fatal, fibrotiserande alveolit efter insatt TNF-blockad [2-4]. Även för dessa patienter bedömdes pneumoniten metotrexatorsakad. Emellertid har man diskuterat möjligheten att infliximab skulle kunna utlösa metotrexatpneumonit, eftersom samtliga sex patienter insjuknade efter den tredje infliximabinfusionen.

**Som framgått av vår artikel** och Turessons och medarbetares inlägg är komplikationer under TNF-blockad inte ovanliga vid RA. För att förstå orsakssamband och få kunskap om mekanismer är strukturerad uppföljning av sådan behandling mycket angelägen. Det sydsvenska registret SSATG är i detta avseende ett föredöme. Förutom att vara heltäckande för södra regionen, har det under de senaste åren bidragit med värdefull kunskap om effekter och biverkningar i samband med TNF-blockad vid RA.

**Birgitta Tengstrand**

**Ingjald Hafström**

ingjald.hafstrom@karolinska.se  
båda vid reumatologiska kliniken,  
Karolinska Universitetssjukhuset Huddinge

**REFERENSER**

- Ostor AJ, Crisp AJ, Somerville MF, Scott DG. Fatal exacerbation of rheumatoid arthritis associated fibrosing alveolitis in patients given infliximab. *BMJ* 2004;329:1266.
- Kramer N, Chuzhin Y, Kaufman LD, Ritter JM, Rosenstein ED. Methotrexate pneumonitis after initiation of infliximab therapy for rheumatoid arthritis. *Arthritis Rheum* 2002;47:670-1.
- Courtney PA, Alderdice J, Whitehead EM. Comment on methotrexate pneumonitis after initiation of infliximab therapy for rheumatoid arthritis. *Arthritis Rheum* 2003;49:617.
- Kramer N, Chuzhin Y, Kaufman LD, Ritter JM, Rosenstein ED. Author reply. *Arthritis Rheum* 2003;49:617-8.

## Botande av ulkussjukdom – en farlig medikalisering?

År 2005 års Nobelpris i medicin eller fysiologi till Barry Marshall och Robin Warren för upptäckten av bakterien *Helicobacter pylori* och dess roll vid gastrit och ulkussjukdom har av en samfäll forskar- och läkarkår hälsats som välkommet och ytterst välförtjänt. Upptäckten är en i raden av klarlägganden av infektiösa orsaker till viktiga sjukdomar, fynd som oftast lett till framgångsrika behandlingsstrategier.

Särskilt intressant med *Helicobacter* som patogen är kedjan infektion–kronisk inflammation–tumörutveckling, samband vi känner igen t ex från hepatitvirus–cirrhos–levercancer eller papillomvirus–cervixatypi–cervixcancer.

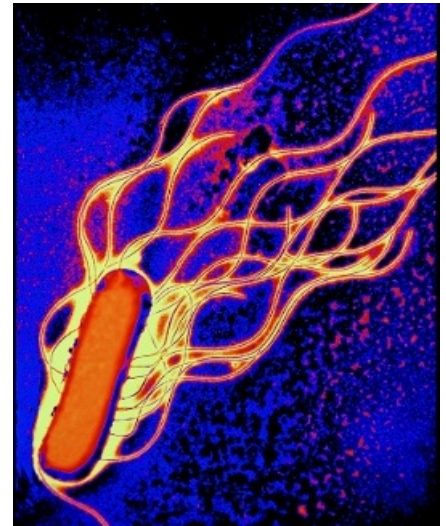
I Nobelförsamlingens pressmeddelande den 3 oktober 2005 riktas sökarmljuset nu vidare mot infektiös genes också till många av våra inflammatoriska folksjukdomar.

**Likt slaven på triumfvagnen** griper nu Ulf Sundequist till orda och desavouerar upptäckten – därför att den inte passar in i en psykosomatisk förklaringsmodell av mänskligt lidande (*Läkartidningen* 4/2006, sidorna 228-9). Hans argument emot *Helicobacter*-eradikering som en framgångsrik terapi är att inte alla som är infekterade blir sjuka. Analogt bör man då även betvivla nyttan av penicillin (Nobelpris till Fleming, Chain och Florey, 1945) vid bakteriell pneumoni eller meningit och avstå från att bekämpa poliovirus (Nobelpris till Enders, Wellers och Robbins, 1954).

Bärarskap och subkliniska infektioner är legio inom infektionsmedicin, och den bästa vägen att närma sig en förståelse av den tysta infektionens subtila balans mellan mikrob och värd är att klarlägga patogenetiska mekanismer när samspelet går snett.

**Jag betvivlar att en enda** av de kloka provinsialläkare som Sundequist refererar till skulle ha avstått från en framgångsrik kur mot ulkussjukdomen – om de hade haft tillgång till en sådan. Långt vanligare än att yvas över sin »läkekonst« tror jag att de led med sina ulkuspacienter i deras livslångt återkommande kval, och förbannade otillräckligheten och biverkningarna av den kirurgiska behandlingen.

Nej, bot och bättring vad gäller patientempati, bäste Ulf Sundequist! Som lektyr tillråder jag bakgrundsartik-



Upptäckten av sambandet mellan *Helicobacter pylori* och gastrit/ulkussjukdom är ett av våra viktigaste terapigenombrott.

larna till nedan refererade Cochranstudie. Kanske en sådan läsning kan inge ett uns av ödmjukhet inför de forskar- och prövarmödor som bidragit till ett av våra kanske viktigaste terapigenombrott.

**Tomas Bergström**

professor i klinisk mikrobiologi,  
Sahlgrenska Universitetssjukhuset,  
Göteborg  
tomas.bergstrom@microbio.gu.se

**REFERENS**

- Ford A, Delaney B, Forman D, Moayyedi P. Eradication therapy for peptic ulcer disease in *Helicobacter pylori* positive patients. *The Cochrane Database of systematic Reviews* 2003, Issue 4.

## Kompletterande utredningar vid »restless legs«

I *Läkartidningen* 4/2006 (sidorna 207-11) finns en bra artikel om restless legs. I utredningsschemat på sidan 210 bör två kompletteringar göras: utslut tyroidea-sjukdom och fästingburen infektion genom att ta blodprov för analys av T4, TSH och borreliaserologi.

**Anders Överby**

distriktsläkare, Koppom  
anders.overby@telia.com