

Systemisk mastocytos

Underskattat tillstånd hos patienter med oförklarad anafylaxi

THEO GÜLEN, doktorand, biträdande överläkare, lung- och allergikliniken, Karolinska universitetssjukhuset, Huddinge; Centrum för allergiforskning, Karolinska institutet, Stockholm
theo.gulen@karolinska.se
LARS GOTTBORG, överläkare, allergimottagningen, verksamhetsområde internmedicin, Södersjukhuset, Stockholm
BARBRÖ DAHLÉN, docent, överläkare, lung- och allergikliniken,

Karolinska universitetssjukhuset, Huddinge; Centrum för allergiforskning, Karolinska institutet, Stockholm
GUNNAR NILSSON, professor, enheten för klinisk immunologi och allergi, institutionen för medicin; Centrum för allergiforskning, Karolinska institutet, Stockholm
HANS HÄGGLUND, docent, överläkare, Hematologiskt centrum, Karolinska universitetssjukhuset, Huddinge

Anafylaxi är en akut insättande, svår systemisk överkänslighetsreaktion från flera organsystem som alltid inkluderar en svår respiratorisk och/eller kardiovaskulär påverkan och som dessutom engagerar hud och slemhinnor (Fakta 1) [1, 2]. Enbart urtikaria, angioödem, rinokonjunktivit eller gastrointestinala symtom är således inte anafylaxi. Enligt gällande nomenklatur används termen allergisk anafylaxi vid immunologiskt förmedlade reaktioner och termen icke-allergisk anafylaxi vid icke-immunologiska orsaker, till exempel överkänslighet mot NSAID eller vid fysisk ansträngning. Patienter med idiopatisk anafylaxi (cirka 40 procent av fallen) kan inte klassificeras i någon av dessa kategorier. Dessa patienter drabbas av återkommande anafylaxi där man trots en grundlig utredning inte finner någon säker utlösande orsak [3].

Utvecklingen inom mastocytobiologin har förbättrat vår förståelse av bakomliggande mekanismer vid mastocytosjukdomar. Det finns en rad olika tillstånd med symtom som indikerar en mastocytosaktivering, bland annat systemisk mastocytos. Det finns dock ännu ingen konsensus om definition och benämning på mastocytosaktiverande sjukdomar [4, 5]. Syftet med denna översikt är att beskriva relationen mellan systemisk mastocytos och idiopatisk anafylaxi utifrån dagens kunskap.

Systemisk mastocytos, en klonal mastocytosjukdom

Systemisk mastocytos är en klonal mastocytosjukdom som karakteriseras av ackumulering, aktivering och tillväxt av mastoceller i minst ett extrakutant organ som benmärg, lever, mjälte, lymfkörtlar eller mag-tarmkanalen [6-8]. Sjukdomen är sällsynt och drabbar företrädesvis vuxna i åldrarna 20-50 år. En rad olika varianter av systemisk mastocytos förekommer. Världshälsoorganisationen, WHO, har därför delat in sjukdomen i flera undergrupper. Cirka 85 procent har en systemisk mastocytos med god prognos. En omfattande genomgång av sjukdomen har tidigare publicerats i Lakartidningen [8].

Den kliniska bilden visar en stor heterogenitet och inkluderar recidiverande, oförklarlig eller svår anafylaxi. De kliniska symtomen orsakas av frisättning av mediatorer från mastcel-

■ fakta 1. definition av anafylaxi

Anafylaxi föreligger med >95 procents sannolikhet om följande kriterier uppfylls:

- Akut insättande (från minuter till timmar) svår systemisk överkänslighetsreaktion med engagemang av hud, slemhinnor eller båda (utbredd urtikaria, klåda, rodnad, svullnad av läppar/tunga/uvula)

och åtminstone ett av följande:

- Respiratorisk påverkan (dyspné, bronkospasm, stridor, hypoxi, cyanos, andningsstopp)
- Kardiovaskulär påverkan (hypotension med systoliskt blodtryck <90 mm Hg, synkope, inkontinens, cirkulatorisk chock, hjärtstopp)

lerna, till exempel histamin, tryptas, leukotriener och prostaglandiner, och/eller av den patogena infiltrationen av mastceller i olika vävnader, till exempel hud, skelett, tarm och lever. Sjukdomen kan i vissa fall uppträda med enstaka, isolerade symtom som är relaterade till frisättning av mastcellsmiatorer, till exempel rodnad, klåda, huvudvärk, magkramp, diarré, illamående, palpitation, blodtrycksfall, synkope eller presynkope, ångest och trötthet. Vid andra tillfällen kan den yttra sig som en kombination av olika symtom som ger en klinisk bild av anafylaxi.

Diagnostik

Basalt serumtryptas (prov för tryptas som kontrolleras minst 24 timmar efter en anafylaktisk reaktion) är en viktig biomarkör. Ett förhöjt värde (>20 ng/ml) kan fungera som pre-diagnostisk markör. Man får dock inte glömma att i vissa fall kan systemisk mastocytos förekomma med normala tryptasnivåer. Det finns därmed ett behov av nya markörer för mastocytosaktivering för att kartlägga riskgrupper. Urinmetaboliter av prostaglandin D₂ (PGD₂) kan vara till ytterligare hjälp vid diagnostik [9]. Den slutgiltiga diagnosen kan däremot ställas endast efter en positiv benmärgsbiopsi.

Det finns i dag väletablerade diagnostiska kriterier för systemisk mastocytos [6-8] (Fakta 2). Diagnosen ska vara biopsiverifierad och kräver förekomst av ett överordnat och ett underordnat kriterium eller förekomst av tre underordnade kriterier. Mastocytosklonalitet, som utgör det gemensamma fyndet hos dessa patienter, kan påvisas genom att bekräfta förekomst av c-kit-mutationen D816V och/eller en aberrant mastocytospopulation i benmärgen som uttrycker CD2/CD25.

Nedan beskrivs tre fall där patienter efter upprepade anafyl-

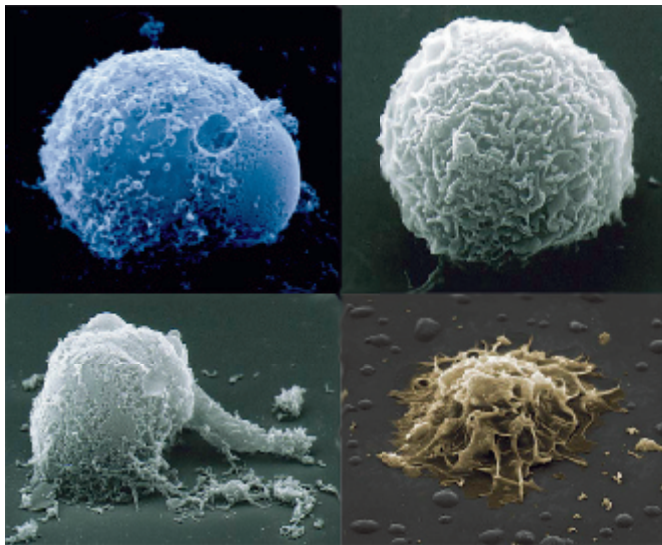
■ sammanfattat

Systemisk mastocytos är en sällsynt, klonal mastocytosjukdom med ackumulering och tillväxt av mastoceller i minst ett extrakutant organ som benmärg, lever, mjälte, lymfkörtlar eller mag-tarmkanalen.

Symtombilden varierar från asymtomatiska fall till potentiellt livshotande, återkommande, oförklarad anafylaxi. Mastocytosklonalitet orsakar hos dessa patienter okontrollerad mastocytosaktivering. Diagnostiken kräver sam-

bete mellan olika specialiteter. Serumtryptas bör alltid kontrolleras. Då tillståndet kan förekomma även vid normala tryptasvärden är benmärgsbiopsi den enda säkra utredningsmetoden.

Behandlingsprincipen vid akuta anfall är, som vid övrig anafylaxi, snabbt givet intramuskulärt adrenalin. Getingstick medför fara, varför man bör överväga livslång allergenspecifik immunterapi hos sensibilerade patienter.



Figur 1. Elektronmikroskopiska bilder av vilande mastcell (uppe till höger) och olika stadier av degranulering efter IgE-receptoraktivering. Foto: Mats Block.

laktiska reaktioner har remitterats för utredning. Samtliga patienter hade ett förhöjt basalt serumtryptas. Efter analys av benmärgsbiopsi kunde en bakomliggande indolent systemisk mastocytos, den vanligaste varianten hos vuxna, bekräftas hos samtliga patienter.

Fall 1: Fallet gäller en 42-årig tidigare väsentligen frisk man som sedan 1988 besvärats av oförklarliga överkänslighetsreaktioner. Patienten beskriver att en typisk reaktion alltid inleds med en diffus känsla av illamående, snabbt följt av hjärtklappning då pulsen kan gå upp till cirka 150 slag/minut. Strax efter de första symtomen känner han stickningar i tungan, han svettas, blir röd i ansiktet och på resten av kroppen. Beroende på svårighetsgrad kommer inom ett par minuter svimningskänsla, »det svartnar för ögonen«. Patienten måste då lägga sig ner och hålla fötterna högt. Det kan kännas slemmigt i halsen och bli svårt att svälja. Förloppet fram till känslan i hals och svalgar tar cirka 10 minuter. Symtomen klingar av olika snabbt beroende på attackens styrka. Vid mycket kraftiga attacker kan det gå minst 30 minuter innan en viss förbättring märks. Efter en attack tillstötter oftast en mycket svår huvudvärk, köldfrossa och illamående kopplat till svullnad i mun och tunga. Svullnaden kvarstår vanligtvis många timmar efter en attack.

I detta fall finns ingen direkt korrelation med fysisk ansträngning, födoämnesintag, läkemedelsintag eller temperaturförändringar. Cirka en tredjedel av reaktionerna kommer under natten. Några gånger har man noterat blodtryckssänkning. När akutvård behövs har patienten vanligtvis fått dropp samt adrenalin och/eller betametason. Vid fyra fem tillfällen har han varit helt medvetlös och vårdats på intensivvårdsavdelning. Omfattande endokrinologiska, kardiologiska och neurologiska utredningar vid olika sjukhus har inte kunnat fastställa orsaken till besvären. En tidigare allergiutredning påvisade gräs- och björkpollenallergi utan astmatiska besvär. Däremot fann man inte någon allergi mot födoämnen, insektsstick eller läkemedel.

Fall 2: En 53-årig tidigare väsentligen frisk man, utan atopisk benägenhet, utvecklade 1999 en oförklarlig reaktion. Under en bilresa från arbetet såg patienten några inbrottstjuvar och började jaga dem med bilen. Plötsligt kände han nästappa, fick

ångest och andnöd, och det började klia på kroppen. Han lyckades stoppa bilen innan han svimmade av och fick urinavgång. Han fördes med ambulans till det lokala sjukhuset, där han vårdades i två dagar. Några månader senare gjordes en allergiutredning på det lokala sjukhuset, men utredningen kunde inte påvisa någon orsak till reaktionen. Det framkom dock att patienten tagit en tablett diklofenak cirka en timme före reaktionen, och man ansåg därför att den var utlöst av diklofenak. Efter allergiutredning fick patienten adrenalinpen- na, men sedan receptet gått ut förnyades det inte.

Följande år fick mannen lindrigare reaktioner men sökte inte akut vård förrän i maj 2009. Då vaknade han vid 8-tiden en helgdag och åt frukost. Två timmar senare, när han nyss kommit ut ur duschen, sa han till sin fru att han kände sig »allergisk«. Reaktionen påminde om de reaktioner han haft under 1990-talet. Därefter kom patienten inte ihåg vad som hände.

Hans fru berättade senare att maken blivit röd över kroppen och börjat klia sig. Han blev blålila i ansiktet, hade svårt att andas och gick till soffan och lade sig. Hustrun frågade om han hade ont i bröstet, vilket patienten förnekade. Hon ringde då efter ambulans. Under tiden observerade hon att maken andades tyngre och tyngre. Mannen kräktes och började krampa. Ambulansen kom cirka 10 min efter symtomdebuten. Patienten var då medvetlös och utan puls. Akut hjärt- lungräddning påbörjades, och han fick sammanlagt 8 mg adrenalin samt 300 mg amiodaron. Även kylbehandling gavs, men när man hade nått en temperatur på omkring 33 grader fick patienten ventrikelflimmer och defibrillerades två gånger. Därefter noterades normal rytm och puls.

Vid ankomsten till akutmottagningen var patienten fortfarande medvetlös och fick betametason intravenöst på misstanke om anafylaxi. Han vårdades sedan på intensivvårdsavdelning under en vecka. En omfattande kardiologisk, endokrinologisk och neurologisk utredning genomfördes utan att man kunde finna någon klar orsak. Patienten fick en mindre hjärnskada i samband med reaktionen, vilken krävde långvarig rehabilitering. Så småningom återhämtade han sig relativt bra, men en viss svaghet i vänster sida kvarstod. Patienten kunde återgå till arbetet.

Fall 3: En 63-årig man som sedan mitten av 1990-talet periodvis besvärats av återkommande hudutslag, klåda, oklar takykardi, rodnad och trötthet fick 1998 ett getingstick och reagerade inom en minut med yrsel, hjärtklappning och andningssvårigheter och svimmade sedan av. Mannen sökte vård på akutsjukhus och fick sedvanlig behandling. Under en vistelse i Thailand 2003 fick patienten ytterligare ett insektsstick, förmodligen av en geting. Han fick omedelbart yrsel och svimningskänsla men tog genast sin adrenalinpenna, varefter reaktionen klingade av.

Patienten sökte 2005 vid upprepade tillfällen vård på akut-

■ fakta 2. diagnoskriterier

Diagnosen systemisk mastocytos kräver att ett överordnat och ett underordnat kriterium, eller tre underordnade kriterier, föreligger.

Överordnat kriterium
Flera multifokala mastcells- infiltrat i benmärg, lever, mjälte, lymfkörtlar eller annan vävnad än hud (>15

mastceller per aggregat)
Underordnade kriterier
• Atypisk morfologi hos mastceller i benmärg eller annan vävnad (>25 procent)
• Förekomst av D816V c-kit-mutation hos mastceller
• Förekomst av mastceller i benmärgen som uttrycker CD2 och/eller CD25
• Serumtryptas >20 ng/ml

■ fakta 3. Läkemedel

Rekommenderade läkemedel vid mediatorfrisättnings-symtom hos patienter med systemisk mastocytos

Antihistaminer: Både H₁- och H₂-antagonister rekommenderas vid samtliga hudreaktioner. H₂-antagonister även vid ventrikelulkus.

Antileukotriener: Trots att det inte finns några randomiserade, kontrollerade studier finner man hos dessa patienter i vissa fall en tilläggs-effekt till antihistaminer.

Natriumkromoglikat (Lomudal G.I.): Preparatet rekommenderas framför allt vid

gastrointestinala symtom som magkramp och diarré. Adrenalin: Adrenalin bör användas frikostigt hos anafylaxibenägna patienter vid akut anfall. ASA/NSAID: Trots att dessa läkemedel kan utlösa mastocellsdegranulering hos vissa patienter rapporteras de kunna ha gynnsam profylaktisk effekt hos andra för att förebygga reaktioner. Kontrollerade studier behövs. Omalizumab har prövats ex juvantibus hos patienter med täta anafylaxiepisoder. Kontrollerade studier behövs för att utvärdera effekten.

■ fakta 4. profylax

För att kunna ge en skräddarsydd profylax och för att man ska kunna göra en individuell riskbedömning och kartlägga eventuell allergi mot födoämnen, läkemedel och insekter samt övriga utlösande faktorer ska samtliga patienter genomgå gängse allergologisk utredning.

Anafylaxibenägna patienter ska utrustas med adrenalinpenna och träna injektionsteknik under tillsyn.

Livslång allergenspecifik immunterapi med getinggift ges i förekommande fall.

Betablockerare och ACE-hämmare används endast efter särskilt övervägande. **Narkosläkare måste** informeras om att mastocytos föreligger inför en operation för att i möjligaste mån undvika histaminfrisättande läkemedel som opiater, muskelrelaxantia och röntgenkontrast.

mottagning på grund av recidiverande central bröstsmärta. Utredning med bland annat arbetsprov och koronarangiografi kunde inte påvisa någon kardiologisk sjukdom. Eftersom patienten även hade urtikaria remitterades han till hudklinik där man diagnostiserade urticaria pigmentosa.

Patienten beskriver sina besvär med att han får en allmän värmekänsla, speciellt efter måltider. Besvären försämras under vinterhalvåret. Han tar antihistamin-tabletter och har under vintermånaderna provat psoralenbehandling med UVA-ljus (PUVA) mot urticaria pigmentosa med god effekt. Omfattande allergiutredning har visat sensibilisering för getinggift, varför han genomgår allergenspecifik immunterapi (hyposensibilisering) med getinggiftextrakt. I övrigt har man inte funnit någon sensibilisering mot pollen, pälsdjur, födoämnen eller läkemedel.

Differentialdiagnostik

Eftersom symtombilden hos dessa patienter är mycket varierande och komplex kan vägen till diagnos vara mycket lång och svår. Det finns dock ledtrådar i laboratoriefynd och den kliniska bilden som kan leda till rätt diagnos.

Diagnosen kräver samlad kompetens inom olika specialiteter, inkluderande allergologi, dermatologi, endokrinologi, hematologi, klinisk immunologi och klinisk patologi. För att optimera utredning, diagnostik, behandling och uppföljning har det bildats ett mastocytoscentrum vid Karolinska universitets-

sjukhuset-Karolinska institutet [8]. Hittills har man där genomfört utredningar av närmare 100 patienter med misstänkt systemisk mastocytos med bland annat benmärgsbiopsi, analys av c-kit-mutation, komplett allergiutredning, mätning av serumtryptas etc. I de 95 fall där benmärgsbiopsi tagits har 57 patienter visats ha systemisk mastocytos (60 procent). 38 av de 95 utredda patienterna hade haft återkommande, oförklarade eller svåra anafylaktiska reaktioner (40 procent), 22 av dessa fick diagnosen systemisk mastocytos efter utredningen (58 procent).

Systemisk mastocytos och anafylaxi

Man har sedan länge observerat ett starkt samband mellan systemisk mastocytos och anafylaxi, vilket har rapporterats vid flera tillfällen [10-13]. Enligt olika studier har förekomst av återkommande anafylaktiska reaktioner hos mastocytospatienter beräknats till 20-56 procent [2]. Dessa kliniska studier stöds av våra egna observationer, där ungefär var tredje mastocytospatient har symtom med återkommande anafylaxi, vilket innebär tusen gånger högre risk för anafylaxi än hos den allmänna befolkningen.

Anafylaxi hos patienter med systemisk mastocytos skiljer sig mekanistiskt från övrig anafylaxi, varför man kan kalla detta för en irreguljär anafylaxi. Gemensamt för dessa patienter är att det finns en bakomliggande mastocellsklonalitet. Detta medför bland annat en okontrollerad mastcellsaktivering, och reaktionerna provoceras av den inneboende defekten i mastcellerna [14].

Trots att mastcellen hos dessa patienter kan spontanaktiveras finns det ett antal utlösande faktorer som underlättar eller påverkar aktiveringströskeln. Getinggift är en känd riskfaktor, som sänker mastcellernas aktiveringströskel. Detta samband har varit föremål för ett antal studier [15-19]. En av de senaste [4] analyserade 379 patienter som hade haft en systemisk överkänslighetsreaktion (inte nödvändigtvis anafylaxi) i samband med getingstick. 44 (11,6 procent) patienter hade ett förhöjt basalt tryptasvärde, och 33 av dessa genomgick senare benmärgsbiopsi. Systemisk mastocytos kunde diagnostiseras hos 21 biopsierade patienter. Bland övriga utlösande faktorer finns kyla, värme, fysisk ansträngning, vissa läkemedel (opiater, muskelrelaxantia, röntgenkontrast, NSAID), alkohol, histaminfrisättande födoämnen (choklad, salami, ost, rödvin, skaldjur, ägg med flera). Man bör dock komma ihåg att inte alla patienter reagerar på dessa utlösande faktorer.

Behandling, riskbedömning och profylax

Eftersom de flesta patienter med systemisk mastocytos drabbas av symtom orsakade av frisättning av mastcellsmediatorer riktas huvudbehandlingen mot dessa mediatorer och deras effekter [20]. En sammanfattning av dessa läkemedel redovisas i Fakta 3. Cytoreduktiv terapi kan vara aktuell vid mer aggressiva sjukdomsvarianter, vilket inte närmare diskuteras i denna översikt.

Det finns ännu ingen möjlighet att utifrån den kliniska bilden förutsäga vilka anafylaxipatienter som har större risk för att ha en bakomliggande mastocellsklonalitet. Därför bör utredning med benmärgsbiopsi övervägas för nedanstående patientgrupper:

- patienter med recidiverande, oförklarad anafylaxi vid åtminstone 3 tillfällen
- patienter som fått bi- eller getingstick och utvecklat anafylaxi med svår kardiovaskulär påverkan, oavsett eventuell IgE-sensibilisering.

Eftersom inte alla patienter reagerar på samtliga utlösande faktorer medför detta svårigheter vid rådgivning, och det

krävs en skräddarsydd riskbedömning i varje enskilt fall. Allmänna rekommenderade försiktighetsåtgärder sammanfattas i Fakta 4.

Konklusion

För patienter som drabbas av återkommande, oprovocerad eller svår anafylaxi bör diagnosen systemisk mastocytos övervägas. Det är ett sällsynt men mycket komplext tillstånd som kräver samarbete mellan olika kliniker. Prov på serumtryptas har stor betydelse för att göra en preliminär riskbedömning. Man får dock inte glömma att systemisk mastocytos kan förekomma även vid normala tryptasvärden. Än så länge utgör benmärgsbiopsi den enda säkra utredningsmetoden för att utesluta misstanken om systemisk mastocytos.

■ Potentiella bindningar eller jävsförhållanden: Inga uppgivna.

REFERENSER

- Gülen T, Gottberg L. Anafylaxi – en potentiellt livshotande systemisk reaktion. *Läkartidningen*. 2007;104:1982-6.
- Sampson HA, Muñoz-Furlong A, Campbell RL, Adkinson NF Jr, Bock SA, Branum A, et al. Second symposium on the definition and management of anaphylaxis: summary report – Second National Institute of Allergy and Infectious Disease/Food Allergy and Anaphylaxis Network symposium. *J Allergy Clin Immunol*. 2006;117:391-7.
- Ditto AM, Harris KE, Krasnick J, Miller MA, Patterson R. Idiopathic anaphylaxis: a series of 335 cases. *Ann Allergy Asthma Immunol*. 1996;77:285-91.
- Bonadonna P, Perbellini O, Passalacqua G, Caruso B, Colarossi S, Dal Fior D, et al. Clonal mast cell disorders in patients with systemic reactions to Hymenoptera stings and increased serum tryptase levels. *J Allergy Clin Immunol*. 2009;123:680-6.
- Alvarez-Twose I, González de Olano D, Sánchez-Muñoz L, Matito A, Esteban-López MI, Vega A, et al. Clinical, biological, and molecular characteristics of clonal mast cell disorders presenting with systemic mast cell activation symptoms. *J Allergy Clin Immunol*. 2010;125(6):1269-78.
- Valent P, Akin C, Escribano L, Fording M, Hartmann K, Brockow K, et al. Standards and standardization in mastocytosis: consensus statements on diagnostics, treatment recommendations and response criteria. *Eur J Clin Invest*. 2007;37:435-53.
- Metcalfe DD. Mast cells and mastocytosis. *Blood*. 2008;112:946-56.
- Hägglund H, Gülen T, Sääf M, Sander B, Nilsson G. Mastocytos – en sjukdom med många ansikten. Utredning och behandling bör ske i samråd med Karolinska universitetssjukhuset. *Läkartidningen*. 2008;105:3341-7.
- Roberts LJ 2nd, Sweetman BJ, Lewis RA, Austen KF, Oates JA. Increased production of prostaglandin D2 in patients with systemic mastocytosis. *N Engl J Med*. 1980;303:1400-4.
- Koide T, Nakajima T, Makifuchi T, Fukuhara N. Systemic mastocytosis and recurrent anaphylactic shock. *Lancet*. 2002;359(9323):2084.
- Zaina AS, Horn IE, Haj M. Ten years of recurrent syncope due to mastocytosis. *Isr Med Assoc J*. 2001;3(9):712.
- Brockow K, Jofer C, Behrendt H, Ring J. Anaphylaxis in patients with mastocytosis: a study on history, clinical features and risk factors in 120 patients. *Allergy*. 2008;63:226-32.
- Müller UR, Haeberli G. The problem of anaphylaxis and mastocytosis. *Curr Allergy Asthma Rep*. 2009;9:64-70.
- Nagata H, Worobec AS, Oh CK, Chowdhury BA, Tannenbaum S, Suzuki Y, Metcalfe DD. Identification of a point mutation in the catalytic domain of the proto-oncogene c-kit in peripheral blood mononuclear cells of patients who have mastocytosis with an associated hematologic disorder. *Proc Natl Acad Sci USA*. 1995;92:10560-4.
- Kors JW, van Doormaal JJ, de Monchy JG. Anaphylactoid shock following Hymenoptera sting as a presenting symptom of systemic mastocytosis. *J Intern Med*. 1993;233:255-8.
- Rueff F, Placzek M, Przybilla B. Mastocytosis and Hymenoptera venom allergy. *Curr Opin Allergy Clin Immunol*. 2006;6:284-8.
- Haeberli G, Brönnimann M, Hunziker T, Müller U. Elevated basal serum tryptase and hymenoptera venom allergy: relation to severity of sting reactions and to safety and efficacy of venom immunotherapy. *Clin Exp Allergy*. 2003;33:1216-20.
- Kränke B, Sturm G, Aberer W. Negative venom skin test results and mastocytosis. *J Allergy Clin Immunol*. 2004;113:180-1.
- Bonadonna P, Zanottib R, Müller U. Mastocytosis and insect venom allergy. *Curr Opin Allergy Clin Immunol*. 2010;10(4):347-53.
- Wilson TM, Metcalfe DD, Robyn J. Treatment of systemic mastocytosis. *Immunol Allergy Clin North Am*. 2006;26(3):549-73.