

ABC om

# Kronisk hjärtsvikt, del 1: utredning

**J GUSTAV SMITH**, med dr, ST-läkare gustav.smith@med.lu.se  
**SASHA KOUL**, doktorand, ST-läkare  
**BJÖRN KORNHALL**, överläkare; samtliga hjärtsvikt- och klaffklinik, Skånes universitetssjukhus, Lund

**BJÖRN EKMEHAG**, med dr, sjukhuschef, Norrtälje sjukhus; samtliga avdelningen för kardiologi, medicinska fakulteten, Lunds universitet

Hjärtsvikt är ett kliniskt syndrom som uppstår då hjärtat inte förmår upprätthålla adekvat vävnadsperfusion vid normala fyllnadstryck. Detta syndrom är vanligt; varje år diagnostiseras i Sverige närmare 30 000 personer, och omkring 200 000 personer har en hjärtsviktsdiagnos. Framför allt äldre drabbas, medianåldern vid diagnos är 75 år. Därtill uppskattas ytterligare 200 000 personer ha asymtomatisk systolisk vänsterkammardysfunktion (latent hjärtsvikt) [1].

Hjärtsviktsdiagnosen baseras på symtom och kliniska undersökningsfynd i kombination med objektiva undersökningsfynd [2]. Utredningen syftar, utöver den initiala differentialdiagnostiken, till att vägleda behandling genom identifiering av etiologi och bidragande samsjuklighet samt patofysiologisk subklassificering utifrån ekokardiografisk bild.

Denna ABC-artikel beskriver hjärtsviktsdiagnostiken och värdet av olika utredningar med utgångspunkt från etiologi och patofysiologi.

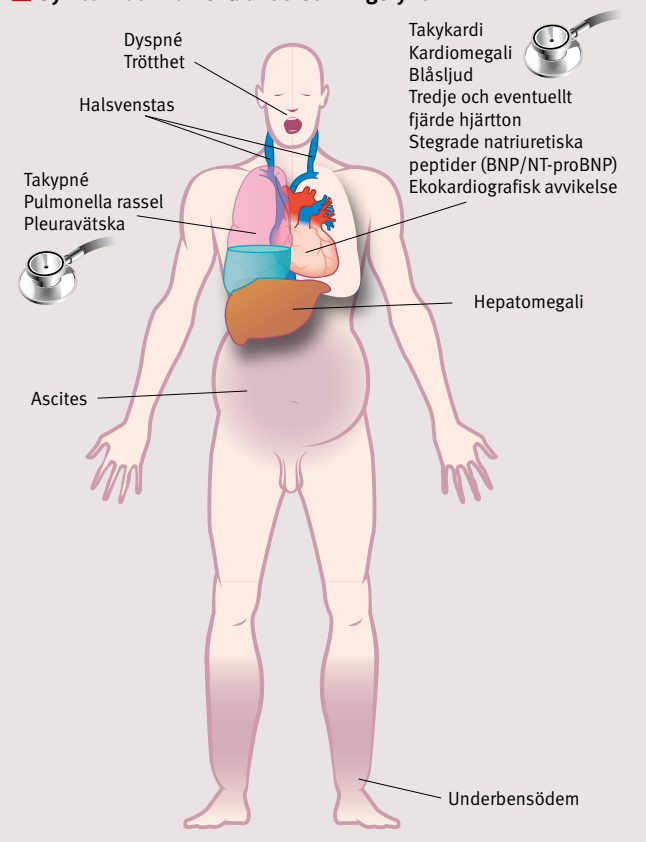
## ETIOLOGI

En rad sjukdomar har, i olika grad, negativ påverkan på hjärtats pumpförmåga och kan därigenom utlösa hjärtsvikt. I västvärlden utgör kranskärlssjukdom och hypertoni de dominerande orsakerna [3-5]. Därefter följer klaffsjukdomar, först och främst aortastenosen följt av mitralisinsufficiens, varav den senare kan uppstå även till följd av vänsterkammardilatation [6]. Likaså är förhållandet mellan hjärtsvikt och förmaksflimmer komplext; längre tids takyarytmi med hög kammarfrekvens kan å ena sidan inducera hjärtsvikt, men förmaksflimmer kan också vara tecken på underliggande hjärtsvikt eller förvärra befintlig kammardysfunktion [7]. Alkoholmissbruk utgör ytterligare en orsak, som dock inte sällan missas inom vården [3].

I en mindre andel av fallen finner man ingen etiologi, varvid diagnosen vanligen relateras till ekokardiografisk och hemodynamisk bild (dilaterad, hypertrof eller restriktiv kardiomyopati) [8].

Uppskattningsvis hälften av patienterna med diagnostiserad hjärtsvikt uppvisar försämrad pumpförmåga – systolisk dysfunktion – i vänster kammare. Systolisk dysfunktion är särskilt associerad med hjärtsvikt på basis av kranskärlssjukdom [9], men kan ses vid flertalet etiologier. Systolisk vänster-

## Symtom och kliniska undersökningsfynd



Kronisk hjärtsvikt kännetecknas av vissa symtom och kliniska undersökningsfynd med varierande specificitet.

## ETIOLOGI – en rad sjukdomar kan utlösa kronisk hjärtsvikt.

Orsak	Undergrupper
Kranskärlssjukdom	Tyst eller symtomatisk hjärtinfarkt, koronariskemi
Hypertoni	–
Klaffsjukdom	Stenos, insufficiens
Kardiomyopati	Hypertrof, dilaterad, restriktiv, stressinducerad, peripartum, arytmogena högerkammare, non-compaction
Medfödda hjärtfel	Shuntvitier, aortakoarktation, komplexa hjärtfel
Takyarytmi	Förmaksflimmer och -fladder med hög kammarfrekvens, andra takyarytmier
Läkemedel	Cytostatika, vissa antiarytmika som verapamil; NSAID, kortison m fl kan förvärra latent eller manifest hjärtsvikt
Toxiner	Alkohol, kokain, amfetamin, spårämnen (kvicksilver, kobolt, arsenik)
Strålbehandling torax	–
Endokrin sjukdom	Tyreoideasjukdom, feokromocytom, Cushings syndrom, binjuresvikt, överproduktion av tillväxthormon (GH)
Näringsämnen	Tiaminbrist, selenbrist, karnitinbrist
Infiltrativa sjukdomar	Sarkoidos, bindvävs-/tumörsjukdomar
Inlagringssjukdomar	Amyloidos, hemokromatos, Fabrys sjukdom
Infektiösa sjukdomar	Myokardit, endokardit, HIV, Chagas sjukdom
Övriga	Pulmonell hypertension, perikardsjukdom, sepsis

kammardysfunktion förekommer ofta samtidigt med diastolisk dysfunktion i någon grad (dvs försämrad eftergivlighet i kammarväggen under diastole, vilket resulterar i förhöjda fyllnadstryck) och inte sällan med samtidig högerkammardysfunktion (sk biventrikulär svikt).

Flertalet patienter utan systolisk vänsterkammardysfunktion, sk hjärtsvikt med bevarad ejektionsfraktion (HFPEF [heart failure with preserved ejection fraction]), uppvisar isolerad diastolisk vänster- eller högerkammardysfunktion. Orsakerna till hjärtsvikt med isolerad diastolisk vänsterkammardysfunktion är ofullständigt kända, men en stark association har påvisats med hypertoni, hög ålder, kvinnligt kön och förmaksflimmer [9].

Högerkammarsvikt är oftast en följd av vänsterkammarsvikt. Hjärtsvikt med isolerad högerkammardysfunktion är mindre vanlig och oftast en följd av sjukdomar i lungkärlbädden (PAH [pulmonell arteriell hypertension], kronisk lungembolisering) eller av sjukdomar i lungparenkymet (KOL [kroniskt obstruktiv lungsjukdom], lungfibros). Medfödda hjärtfel och primära högersidiga klaffel är ovanliga men viktiga orsaker till högerkammarsvikt.

## PATOFYSIOLOGI

Patofysiologin är mångfasetterad, och någon fullständig modell finns inte. Gemensamt vid kronisk hjärtsvikt är utlösande hjärtpåverkan, som resulterar i inskränkt pumparbete eller ökade fyllnadstryck med bakåttas av blodvolym och ökat ventryck. Symtomen speglar dessa mekanismer. Kroppen svarar på minskad minutvolym med aktivering av neurohormonella system; främst har renin-angiotensin-aldosteron-systemet (RAAS) och det sympatiska nervsystemet studerats.

Denna neurohormonella aktivering bidrar kortsiktigt till att bibehålla adekvat hjärtminutvolym, tex vid en blödningsituation, men är vid långvarig aktivering skadlig för hjärtat. Varaktig neurohormonell aktivering orsakar salt- och vätskeretention, ökad systemvaskulär resistens, försämrad koronarperfusion och progredierande vänsterkammardysfunktion och hjärtsvikt. Samtidigt sker dilatation av berörda hjärtrum och ökad frisättning av natriuretiska peptider [10].

Dilatation av hjärtrum medför kraftigare kontraktion och ökad slagvolym, enligt den sk Frank-Starling-mekanismen. Natriuretiska peptider av typ A (ANP) och B (BNP) har också gynnsamma effekter – ökad natriures, diures och kärldilatation – och de motverkar i någon mån negativa effekter av RAAS och det sympatiska nervsystemet. Med varaktig belastning genomgår myokardiet hypertrofi och bindvävsinväxt.

## DIAGNOSTISK DEFINITION OCH SUBKLASSIFICERING

Eftersom flertalet symptom och kliniska undersökningsfynd har låg specificitet, överensstämmer hjärtsviktsdiagnoser baserade på symptom och klinisk undersökning illa med diagnoser som ställs med objektiva mätmetoder, och de visar sig ofta vara felaktiga [11, 12]. Ett flertal definitioner av hjärtsvikt baserade på kombinationer av symptom, kliniska fynd och objektiva tecken har därför föreslagits.

Den europeiska kardiologföreningens (ESC [European Society of Cardiology]) definition har i dag accepterats allmänt. Denna definition ställer för diagnos krav på ekokardiografi, utöver symptom och kliniska undersökningsfynd. Hjärtsvikt kan dock uteslutas vid normalt EKG och låga natriuretiska peptider. Äldre versioner av ESC:s definition innefattade även diagnos baserad på kliniska undersökningsfynd med högre

## SYMPTOM som ger misstanke om hjärtsvikt.

Symtom	Mekanism
Ansträngningsdyspné	Flera mekanismer, tex högt lungkärlstryck, interstitiellt vätskeutträde och lungstelhet
Ortopné	Central redistribution av blodvolym i liggande
Paroxysmal nattlig dyspné	Minskad aktivitet i sympatiska nervsystemet och hypotalamus' andningscentrum under sömn, i kombination med central redistribution av blodvolym i liggande
Vilodyspné	Interstitiellt och intraalveolärt vätskeutträde med manifest eller incipient lungödem
Torrhosta	Särskilt nattetid. Mekanismer liknande ortopné och dyspné. Även biverkning av ACE-hämmare
Perifera ödem och viktuppgång	Vätskeretention med dekliva vätskeansamlingar i underbenen, buken (ascites) eller generaliserat (anasarka)
Trötthet	Nedsatt perfusion av rörelseorgan på grund av låg minutvolym
Chock	Låg minutvolym
Hjärtklappning	Förmaksflimmer, supraventrikulära extraslag, ventrikulära extraslag, supraventrikulär takykardi, ventrikulär takykardi. Sinustakykardi bibehåller minutvolym vid låg slagvolym
Synkope	Blodtrycksfall på grund av ventrikeltakykardi, bradykardi eller låg minutvolym
Kakexi	Flera mekanismer, tex tarmväggsödem, hepatomegali, minskad aptit, neurohormonell aktivering

## PATOFYSIOLOGISK SUBKLASSIFICERING

- **Hjärtsvikt med systolisk vänsterkammardysfunktion.** Definieras av den europeiska kardiologföreningen (ESC) utifrån ejektionsfraktion  $\leq 40$  procent (eftersom denna gräns använts i kliniska prövningar) och hjärtsviktsdiagnos.
- **Hjärtsvikt med bevarad ejektionsfraktion (HFPEF).** Definieras av ESC utifrån bevarad ejektionsfraktion för vilket gränsvärdet varierar ( $>45$  till  $\geq 55$  procent) [2]. Innefattar patienter med isolerad diastolisk vänsterkammardysfunktion och isolerad högerkammardysfunktion. Notera att även om ejektionsfraktionen är bevarad kan slagvolymen vara reducerad i en stel, hypertrof kammare.
- **Hjärtsvikt med isolerad diastolisk vänsterkammardysfunktion.** Definieras av ESC utifrån symptom och kliniska undersökningsfynd, fynd av bevarad ejektionsfraktion ( $>45$  till  $\geq 55$  procent) och objektiva tecken på diastolisk dysfunktion med antingen invasiv hemodynamisk mätmetodik eller särskild ekokardiografisk undersökning och natriuretiska peptider [38].
- **Hjärtsvikt med isolerad högerkammardysfunktion.** Definieras utifrån hjärtsviktsdiagnos, fynd av bevarad systolisk och diastolisk vänsterkammardysfunktion och fynd av objektiva tecken på högerkammardysfunktion med antingen invasiv hemodynamisk mätmetodik eller särskild ekokardiografisk undersökning.

specificitet som tredje hjärtton eller kardiomegali, vilket på senare tid har tonats ner, eftersom bedömning av huruvida tredje hjärtton och kardiomegali föreligger har visat låg överensstämmelse mellan icke-specialister [13, 14].

I riktlinjer från Läkemedelsverket rekommenderas också ekokardiografi, utöver typiska symtom och kliniska undersökningsfynd, för diagnos av hjärtsvikt [1].

Hjärtsvikt subklassificeras baserat på ekokardiografisk bild och etiologi. Denna subklassificering är av betydelse för vägledning av behandling och för prognos: tex har hjärtsvikt på basis av infiltrativ sjukdom eller inlagringssjukdom särskilt dålig prognos [15, 16], medan stressinducerad kardiomyopati med adekvat behandling har god prognos [17, 18], liksom alkoholinducerad hjärtsvikt, om patienten slutar att dricka alkohol. Prognosen vid hjärtsvikt med bevarad ejektionsfraktion liknar den vid hjärtsvikt med systolisk dysfunktion [19, 20] men utgörs till större del av icke-kardiovaskulär mortalitet [21, 22].

## BASAL UTREDNING

En basal utredningsgång kan tillämpas vid symtom som föranleder misstanke om hjärtsvikt för att så snart som möjligt diagnostisera eller utesluta hjärtsvikt och möjliga differentialdiagnoser eller komplicerande samsjuklighet. Symtom som föranleder misstanke om hjärtsvikt är främst andfåddhet, trötthet och underbensödem. Till skillnad från en inte ovanlig missuppfattning förutsätter underbensödem inte högerkammarsvikt utan speglar ofta salt- och vätskeretention [23, 24]. Andfåddhet förekommer i tidiga stadier: främst vid ansträngning, i liggande (ortopné) eller vid nattliga uppvaknanden (paroxysmal nattlig dyspné). Vilodyspné förekommer först i senare stadier med utbredd lungstas och lungödem.

## Klinisk undersökning

I ett kardiovaskulärt rutinstatus ingår undersökning avseende bilaterala lungrassel, takykardi, takypné, cyanos, tredje och fjärde hjärtton, blåsljud, leversvullnad, ascites, halsvenstas eller perifera ödem; samtliga är fynd som kan tala för underliggande hjärtsvikt. Dessa fynd har emellertid låg specificitet för hjärtsvikt, eftersom de ses även vid andra sjukdomstillstånd [25]. Högst specificitet har auskultation av tredje hjärtton, vilken resulterar i »galopptrytm« och tros spegla turbulent blodflöde under den tidiga fyllnaden i en dilaterad vänsterkammare. En tredje hjärtton är lågfrekvent och hörs därför bäst i stetoskopets klocka över apex med patienten i vänster sidoläge, men är ofta svårbedömd [13, 26] och har låg sensitivitet, eftersom den återfinns främst vid uttalad hjärtsvikt med påtaglig kammardilatation [25, 27, 28].

En lateralförskjutet ictus cordis kan ibland palperas också vid uttalad dilaterad vänsterkammare, medan en breddökad ictus talar för hypertrofi [29]. Halsvenstas ska normalt inte förekomma vid 45 graders lutning; halsvenstas indikerar ökade fyllnadstryck i högerkammaren, men har också låg sensitivitet för hjärtsvikt [25, 28]. Svår hjärtsvikt med låga slagvolymer kan resultera i lågt pulstryck (<25 procent av systoliskt tryck) med svag puls [30], som dock också ses vid hypovolemi, chock eller aortastenosis.

## EKG

Ett fullständigt normalt EKG talar starkt emot diagnosen hjärtsvikt men kan inte med säkerhet utesluta den [25]. Vanliga EKG-fynd vid hjärtsvikt inkluderar förlängd QRS-duration alternativt grenblockering (särskilt vänstergrenblockering som tecken på dilaterad vänsterkammare), ST-T-förändring, ökad QRS-amplitud som tecken på vänsterkammarehypertro-

## Basal och utvidgad utredning

**Basal utredning (primärvård eller internmedicinsk mottagning):**  
Klinisk undersökning, EKG, blodprov (natriuretiska peptider, Hb, CRP, ASAT, ALAT, Na, K, kreatinin, TSH, fritt T4, fritt T3, glukos, troponin)<sup>1</sup>  
Eventuell lungröntgen, spirometri

**Ökad misstanke om hjärtsvikt**  
Remiss för ekokardiografi med doppler  
Överväg behandling

**Låg sannolikhet för hjärtsvikt**  
Sök andra orsaker till symtom

**Hjärtsviktsdiagnos**  
Systolisk vänsterkammardysfunktion  
Behandling initieras  
Ställningstagande till specialistremiss för utvidgad utredning<sup>2</sup>

**Hjärtsviktsdiagnos**  
Isolerad diastolisk vänsterkammardysfunktion eller högerkammardysfunktion  
Behandla symtom och riskfaktorer  
Ställningstagande till specialistremiss<sup>2</sup>

**Ingen hjärtsvikt**  
Ekokardiografi utan fynd talande för hjärtsvikt  
Sök andra orsaker till symtom

**Osäker diagnos**  
Ställningstagande till specialistremiss för utvidgad utredning<sup>2</sup>

**Utvidgad utredning (specialistmottagning)**  
Utvidgad provtagning (elfores, järn, ferritin, TIBC, fosfatidyletanol [PEth]), hjärt-MRT, hjärtkateterisering med biopsi, kranskärlsröntgen

<sup>1</sup> Troponinstegring kan indikera underliggande myokardit eller akut koronart syndrom men kan även ses kroniskt vid uttalad hjärtsvikt oavsett genes. Stegning av C-reaktivt protein (CRP) ses också ofta vid myokardit. Elektrolyter och kreatinin är av värde vid initiering av sviktbehandling. Uttalad hyponatremi liksom uttalad förhöjda natriuretiska peptider är negativt prognostiska markörer vid hjärtsvikt.

<sup>2</sup> Remiss rekommenderas (i vissa fall akut) för unga patienter och vid instabil hjärtsvikt, dålig behandlingseffekt, allvarliga arytmier, misstänkt takykardiinducerad hjärtsvikt, symptomatisk hypotension, ischemisk hjärtsjukdom där intervention kan bli aktuell, klaffel, hjärtenzym-läckage med misstanke om myokardit eller ischemi, isolerad högerkammardysfunktion, komplicerande sjukdom (t ex kraftigt nedsatt njurfunktion). Frikostighet med remiss rekommenderas givet sjukdomens allvarlighetsgrad.

Vid symtom som inger misstanke om hjärtsvikt görs i första hand en basal utredning; därefter remitteras patienten eventuellt för vidare utredning vid specialistmottagning.

## FALLBESKRIVNING

**Patienten** var en pig och vital 75-årig man. Han hade slutat röka i samband med en mindre hjärtinfarkt två år tidigare. Sedan dess behandlades han dagligen med simvastatin 40 mg, acetylsalicylsyra 75 mg, metoprolol 50 mg. Sedan tidigare behandlades han med felodipin 5 mg mot essentiell hypertoni. **De senaste veckorna** hade han besvärats av tilltagande dyspné och hjärtklappning vid ansträngning, trötthet och underbenssvullnad. Han negetrade bröstsmärta. Han beskrev även sömnproblem; vaknade nattetid med luft-hunger. **Vid klinisk** undersökning noterades lätta underbensödem och bilateralt basalarassel. EKG visade inferior Q-våg och höga QRS-amplitu-

der. NT-proBNP var 3 000 ng/l. Ekokardiografi visade LVEF 30 procent, lätt dilaterad och hypertrof vänsterkammare med diastolisk dysfunktion (relaxationsstörning, E/E' 12, dilaterat vänster förmak), normala klafffunktioner, bevarad högerkammarefunktion och normalt lungartärtryck. **Myokardskintigrafi** visade litet område med tecken på äldre hjärtskada/hiberande myokard och ingen reversibel ischemi. Lungröntgen, spirometri eller utvidgad utredning hos specialist bedömdes inte indicerade. **Initial behandling** med ACE-hämmare, furosemid och upptitrering av betablockare inleddes via vårdcentralen, där regelbundna kontroller planerades.

fi, patologisk Q-våg, AV-blockering, ventrikulär arytm, sinus-takykardi och, hos 20–40 procent av hjärtsviktpatienter, förmaksflimmer [7, 31].

## Blodprov

Fynd av BNP <100 ng/l eller det N-terminala fragmentet av dess prohormon (NT-proBNP) <300 ng/l har ett högt negativt prediktivt värde för hjärtsvikt hos obehandlad patient. Vid BNP >400 ng/l eller NT-proBNP >2000 ng/l är hjärtsvikt sannolik [2]. Dessa värden kan ses även vid ett flertal andra sjukdomar som medför betydande hjärtbelastning, t ex lungsjukdom, njursvikt, lungemboli och myokardischemi utan angina, men bör då, liksom värden i gråzonen (BNP 100–400 respektive NT-proBNP 300–2000 ng/l), föranleda vidare hjärtutredning.

Den relativt stora grupp av patienter som uppvisar värden i gråzonen får ofta till slut diagnosen lindrig hjärtsvikt genom uteslutande av annan genes och effekt av diuretika [32]. En lägre nivå för uteslutande av hjärtsvikt med NT-proBNP (125 ng/l) eller BNP (35 ng/l) rekommenderas för att förbättra det negativa prediktiva värdet för patienter som söker primärvården med symtom som inger misstanke om hjärtsvikt, där graden av inkompensation ofta kan vara lindrigare [33].

Nivåer av BNP/NT-proBNP speglar patientens prognos och relaterar till förhöjda fyllnadstryck, men värdet av upprepade mätningar av natriuretiska peptider för att styra behandling av diagnostiserad hjärtsvikt är omdiskuterat. Kliniska studier har inte entydigt visat gynnsamma effekter, och ytterligare studier pågår [34]. I den basala utredningen ingår även andra blodprov, t ex Hb, C-reaktivt protein (CRP), ASAT och ALAT.

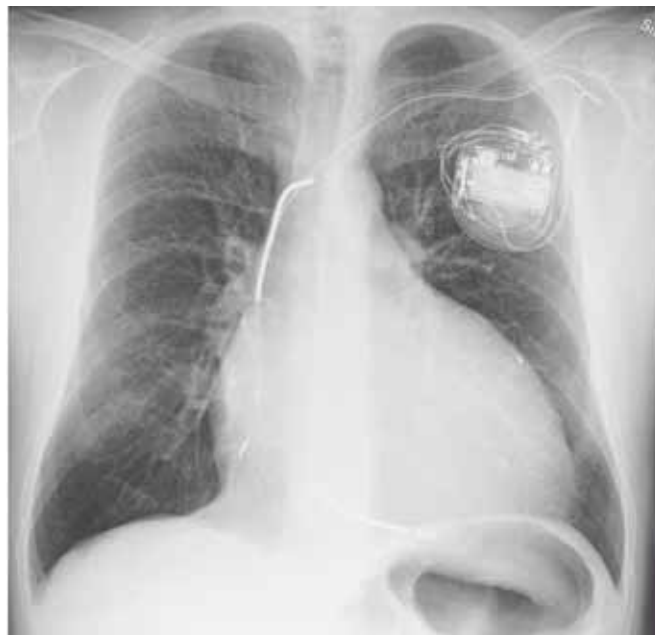## Ekokardiografi med doppler

Ultraljudsundersökning av hjärtat, ekokardiografi [35], utgör en obligat hörnsten i diagnostiken av hjärtsvikt. Metoden är i dag relativt lättillgänglig, icke-invasiv, ofarlig och ger goda mått på kammarfunktionen, även om magnetisk resonanstomografi (MRT) och invasiv hemodynamisk utredning anses mer exakta. Det mest använda måttet för värdering av systolisk funktion är vänsterkammarens ejektionsfraktion (LVEF), dvs den procentuella andel av vänsterkammarens slutdiastoliska volym som utdrivs vid varje slag. LVEF ≤40 procent anses diagnostiskt för systolisk vänsterkammardysfunktion, men definitionen av normal LVEF varierar (>45 till ≥55) [2].

Ekokardiografisk värdering av LVEF korrelerar väl med prognos [36] och är central för att identifiera patienter som har nytta av modern hjärtsviktsbehandling. Korrelationen mellan LVEF och symtomgrad är emellertid låg; symtomen kan vara uttalade vid högre LVEF hos vissa patienter, medan andra mår relativt väl trots låg LVEF. Undersökarvariabiliteten kan dock vara betydande för LVEF [37], och bedömningen försvåras vid t ex förmaksflimmer, grenblock och små kammarvolym.

Bedömningen av den diastoliska vänsterkammarfunktionen är mer komplicerad och kräver sammanvägning av ett flertal ekokardiografiska mått och natriuretiska peptider. Grundpelaren i bedömningen av diastolisk funktion utgörs av dopplermätning av den maximala blodflödeshastigheten över mitralisklaffen under hjärtats passiva fyllnadsfas (E) och samtidig uppskattning av myokardiets rörelsehastighet i vänster kammare med sk vävnadsdoppler (E'). Diastolisk dysfunktion föreligger enligt den europeiska kardiologföreningen [38] vid E/E' >15 eller E/E' >8 i kombination med antingen dilaterade förmak (vänster förmaksvolym >40 ml per m<sup>2</sup> kroppsyta) eller förhöjda nivåer av natriuretiska peptider (NT-proBNP >220 ng/l).

Med ekokardiografi och dopplermätning kan också den



Röntgenbild av hjärta och lungor hos patient med uttalad hjärtsvikt. Patienten har en påtaglig kardiomegali, centralt vidgade lungkärl och en biventrikulär pacemaker med defibrillator (CRT-D [cardiac resynchronization therapy defibrillator]).

maximala gradienten mellan höger förmak och kammare beräknas. Utifrån denna kan man få en uppskattning av det systoliska trycket i lungpulsådern. Även högerkammarens systoliska funktion kan uppskattas.

## Lungröntgen

Fynd på lungröntgen har sämre diagnostisk precision för hjärtsvikt än natriuretiska peptider [25, 28], och lungröntgen är inte längre en obligat utredning vid misstänkt hjärtsvikt. Hjärtsviktsdiagnos bör inte heller ställas på basis av fynd från enbart lungröntgen [14]. Däremot är lungröntgen av stort värde för bedömning av huruvida övervätskning föreligger; ökad kärlvidd och omfördelning av cirkulation till apikala segment kan då ses på röntgenbilder tagna med patienten i stående. Lungröntgen är också av stort värde för differentialdiagnostik mot lungsjukdom vid dominerande dyspnésymtomatologi.

Hjärtsviktspopulationen uppvisar dessutom i hög grad samtidiga sjukdomar, vilka kan bidra till förvärrad symtombild. Vid misstanke om samtidiga sjukdomar bör dessa därför identifieras och behandlas (pålagrad infektion, lungtumör, emfysem).

## Spirometri

Spirometri har begränsat värde vid diagnostik av hjärtsvikt. Vid misstanke om samtidig obstruktiv lungsjukdom – som förekommer i hög prevalens hos hjärtsviktpatienter (20–30 procent) [39] och bör identifieras och behandlas – är spirometri indicerad. Det bör i sammanhanget nämnas att hjärtsvikt med stas i lungkretsloppet vid spirometri ofta avtecknar sig som en restriktiv lungfunktionsnedsättning [40] eller som en obstruktiv lungfunktionsnedsättning vid mer påtaglig stas eller lungödem (asthma cardiale).

## UTVIDGAD UTREDNING

Den utvidgade utredningen vid hjärtkliniker syftar till att ytterligare skärpa den etiologiska utredningen och närmare värdera graden av hjärtsvikt och nyttan av högspecialiserade

behandlingsmetoder som biventrikulär pacemaker, implanterbar defibrillator (ICD [implantable cardioverter defibrillator]) eller hjärttransplantation.

## Utvidgad blodprovstagning

Vid oklar etiologi tas blodprov avseende ovanliga orsaker till hjärtsvikt. Plasma- och urinelektrofores utförs vid misstanke om hjärtamyloidosis (då en M-komponent eller ökad förekomst av lätta kedjor ibland kan ses) och vid misstanke om bindvävsjukdom. S-järn, P-TIBC (total iron binding capacity) och P-feritin analyseras för att utesluta hemokromatos. Vid misstanke om hjärtsvikt på basis av alkoholöverkonsumtion kan – med patientens godkännande – laboratorieanalyser som P-CDT (kolhydratfattigt transferrin) och P-PEth (fosfatidyletanol) vara till hjälp.

## Magnetisk resonanstomografi

Magnetisk resonanstomografi (MRT) blir allt vanligare som led i utredning av avancerad hjärtsvikt, men tillgängligheten varierar. Utöver god värdering av morfologi, volymer, väggörklighet och ejektionsfraktion erhålls även bedömning avseende patologi i myokardiet, t ex tecken på äldre hjärtinfarkter, myokardit, ovanliga kardiomyopati, inlagringssjukdomar och infiltrativa sjukdomar såsom sarkoidosis [41]. I många fall krävs dock biopsi för säkerställd diagnos.

Nackdelar med MR-undersökningen är att den kontraindiceras av metallimplantat (som pacemakrar och defibrillatorer) och de långa undersökningstiderna i det trånga utrymmet kan vara påfrestande för patienten. Metoden möjliggör inte tryckmätning i hjärtrummen, och värderingen av stenositier är i dag inte så god som med ekokardiografi. Värderingen av insufficiensvitier är dock mycket god. Samtidiga rytmstörningar som förmaksflimmer försvårar bedömningen.

## Hjärtkateterisering med biopsi

Hemodynamisk kateterisering används vid utredning av avancerad vänsterkammarsvikt främst när hjärttransplantation kan övervägas, vid oklara fall och vid misstanke om pulmonell hypertension eller konstriktiv perikardit. Det är härvid möjligt att mäta centralvenöst tryck, slagvolym, lungkärstryck och kapillärt inkilningstryck i lungkretsloppet (PCWP [pulmonary capillary wedge pressure]). PCWP motsvarar trycket i vänster förmak, vänsterkammarens fyllnadstryck, vilket oftast är förhöjt vid vänsterkammarsvikt, även vid isolerad diastolisk dysfunktion. Biopsi kan tas i samband med hjärtkateterisering för histopatologisk bedömning av myokardiet, vilket är av betydelse särskilt vid misstanke om inlagringssjukdom, infiltrativ sjukdom, aggressiv myokardit och bedömning av avstöttningsreaktion hos hjärttransplanterade patienter [42].

## Kranskärlsröntgen, myokardskintigrafi och arbetsprov

Ischemisk utredning med kranskärlsröntgen bör enligt den europeiska kardiologföreningens riktlinjer erbjudas hjärtsviktpatienter med anamnes som inger misstanke om angina, patienter som har starka riskfaktorer för koronarsjukdom, patienter som inte svarar på konventionell sviktbehandling, unga patienter eller patienter där ingen uppenbar etiologi föreligger. När graden av misstanke är låg kan ischemi i stället uteslutas med myokardskintigrafi eller arbetsprov.

Arbetsprov är ofta av begränsat värde för ischemidiagnostik vid hjärtsvikt, eftersom bedömningen försvåras av samtidig hypertrofi, vänstersidigt skänkelblock eller pågående behandling med betablockad. Undersökningen fyller dock en viktig roll för värdering inför hjärttransplantation när den

## KONSENSUS

### De flesta är ense om att

- hjärtsviktsdiagnostik baserad på endast symtom och klinisk undersökning har lågt positivt prediktivt värde
- låga nivåer natriuretiska peptider och normalt EKG har högt negativt prediktivt värde
- ekokardiografisk undersökning bör genomföras på

hjärtsviktpatienter för diagnostik och för subklassificering med avsikt att vägleda behandling.

### Åsikterna går isär vad gäller

- värdet av upprepade undersökningar med ekokardiografi och natriuretiska peptider
- värdet av koronariskemisk utredning vid hjärtsvikt.

kombineras med registrering av syreupptagningsförmåga och koldioxidelimination. Nedsatt maximal syreupptagningsförmåga ( $VO_2$  max) under arbete medför dålig prognos, och hjärttransplantation kan övervägas vid värden kring 10–14 ml/kg/min (normalt för unga friska individer är ca 40 ml/kg/min, normalvärdet avtar med 5–10 procent per årtionde ålder parallellt med minskande muskelmassa) [43, 44].

■ *Potentiella bindningar eller jävsförhållanden: Inga uppgivna.*

## REFERENSER

1. Diagnostik och behandling av kronisk hjärtsvikt – behandlingsrekommendation. Information från Läkemiddelsverket. 2006;(1):7-17.
2. McMurray JJ, Adamopoulos S, Anker SD, et al. ESC Guidelines for the diagnosis and treatment of acute and chronic heart failure 2012: The Task Force for the Diagnosis and Treatment of Acute and Chronic Heart Failure 2012 of the European Society of Cardiology. Developed in collaboration with the Heart Failure Association (HFA) of the ESC. Eur Heart J. 2012;33:1787-847.
5. Cowie MR, Mosterd A, Wood DA, et al. The epidemiology of heart failure. Eur Heart J. 1997;18:208-25.
10. Mann DL. Pathophysiology of heart failure. I: Libby P, Bonow RO, Mann DL, et al, redaktörer. Braunwald's Heart disease. 8th ed. Philadelphia: Saunders; 2008. p. 541-60.
25. Mant J, Doust J, Roalfe A, et al. Systematic review and individual patient data meta-analysis of diagnosis of heart failure, with modeling of implications of different diagnostic strategies in primary care. Health Technol Assess. 2009;13:1-207.
28. Wang CS, FitzGerald JM, Schulzer M, et al. Does this dyspneic patient in the emergency department have congestive heart failure? JAMA. 2005;294(15):1944-56.
29. Badgett RG, Lucey CR, Mulrow CD. Can the clinical examination diagnose left-sided heart failure in adults? JAMA. 1997;277:1712-9.
30. Warner Stevenson LW, Perloff JK. The limited reliability of physical signs for estimating hemodynamics in chronic heart failure. JAMA. 1989;261:884-8.
36. Curtis JP, Sokol SI, Wang Y, et al. The association of left ventricular ejection fraction, mortality, and cause of death in stable outpatients with heart failure. J Am Coll Cardiol. 2003;42:736-42.
38. Paulus WJ, Tschope C, Sanderson JE, et al. How to diagnose diastolic heart failure: a consensus statement on the diagnosis of heart failure with normal left ventricular ejection fraction by the Heart Failure and Echocardiography Associations of the European Society of Cardiology. Eur Heart J. 2007;28:2539-50.

## MEDICINENS ABC

Medicinens ABC är en artikelserie där läkare under utbildning tillsammans med handledare beskriver vanliga sjukdomstillstånd, procedurer eller behandlingar som en nybliven specialist ska kunna handlägga självständigt.

Artiklarna ska ge praktisk handledning inom ett avgränsat område.

Ta kontakt med Läkartidningens medicinska redaktionschef för diskussion av valt ämne och upplägg innan skrivandet börjar.