

Genetiken bakom laktostolerans och laktosintolerans klarnar

Efter mångårigt sökande bland flera forskargrupper runt om i världen lyckades man år 2002 påvisa en genetisk polymorfism med vilken man kan diagnostisera adult hypolaktasi, av gammalt i Sverige kallad (ärfvlig) laktosintolerans. De som utförde bedriften var ett finskt forskarlag lett av Leena Peltonen [Nat Genet. 2002;30:233-7].

Polymorfismen i fråga sitter runt 14 000 baspar uppströms om den egentliga genen (LCT) för laktasenzymet och benämndes därför av upptäckarna LCT -13910C>T. Sedan medio 2003 har genetisk testning för adult hypolaktasi funnits att tillgå i Örebro och erbjuds idag av ett tiotal större svenska sjukhus.

En majoritet av européer har laktostolerans, dvs har genotypen TT eller CT (en T-allel räcker för att ge tolerans), exempelvis 90 procent i Sverige och 60 procent i Spanien. T-allelen saknas däremot i stort sett helt i t ex Kina, Afrika och Mellanöstern. Man kan fråga sig om gentestning för adult hypolaktasi över huvud taget behövs om patienten kommer från geografiska regioner där allelen LCT -13910C är den enda förekommande. Hela befolkningen borde där a priori ha adult hypolaktasi.

I ett nytt pionjärbete, denna gång av Sarah Tishkoff och medarbetare, har

man nu genom studier av olika stammar från Östafrika hittat ytterligare tre mutationer som ger laktostolerans på liknande sätt som vår europeiska mutation LCT -13910C>T. Med samma terminologi som användes av finländarna kan dessa tre ytterligare mutationer benämnas LCT -13915G>T, LCT -13907C>G och LCT -14010G>A. De sitter alltså nära eller till och med mycket nära den europeiska laktostoleransmutationen, en »mutational hotspot« har identifierats.

Polymorfismen LCT -13915G>T har vi sedan några år kunnat observera även på kliniskt kemiska laboratoriet vid Universitetssjukhuset i Örebro genom att vår rutinmetod för hypolaktasidiagnostiken, baserad på pyrosequencing [Scand J Gastroenterol. 2004;39:287-90], »ser« denna andra mutation som en extra bonus samtidigt som den ger den vanliga diagnostiska upplysningen om patientens genotyp på lokuset vid nt -13910.

Vi har också genom laktosbelastningar på några av dessa patienter kunnat konstatera att de, trots att de hade genotypen LCT -13910CC och alltså borde ha laktosintolerans, faktiskt hade normalt utfall av laktosbelastningstestet. Genom en lätt modifiering av vår ursprungliga pyrosequencing-metod kan vi nu även

»se« den andra närbelägna laktostoleransgivande mutationen, LCT -13907C>G.

Svaret på frågan om gentestning behövs är alltså: Eftersom även invandrargrupperna från Östafrika och Mellanöstern [Nilsson et al, opublicerade data] kan ha såväl adult hypolaktasi (normalfallet) som laktostolerans, men på annan genetisk grund än den europeiska mutationen, är det meningsfullt att gentesta patienter även från dessa områden med avseende på laktosintolerans.

För att få ett riktigt testresultat måste man när man remitterar sådana patienter dock försäkra sig om att laboratoriet som utför testet verkligen kan identifiera de här extra mutationerna.

Vidare bör remissen vara försedd med uppgift om patientens geografiska ursprung, såsom redan idag sker rutinmässigt vid andra genetiska undersökningar, exempelvis hemoglobinopatiutredning.

Torbjörn K Nilsson
professor,
kliniskt kemiska laboratoriet,
Universitetssjukhuset i Örebro

Tishkoff SA, et al. Convergent adaptation of human lactase persistence in Africa and Europe. Nat Genet. 2006;39:31-40.

Slutning av septumperforation – 25 års värdefulla erfarenheter

För någon som själv inte är drabbad är det svårt att sätta sig in i graden av besvär en septumperforation kan skapa för en patient i det dagliga livet. Ständig upplevelse av nästäppa, intorkade pus- och sekretkrutor i näsan och återkommande näsblödningar vid de mest olämpliga tillfällena är några av de vanligaste symptomen som brukar anges.

Då ingrepp av läkare (septumkirurgi och etsningar på grund av näsblödningar) är bland de vanligaste orsakerna till uppkomst av septumperforation är det med stor frustration man som kirurg tvingas konstatera att det är ett tillstånd som också erbjuder en stor utmaning att korrigera kirurgiskt. Ett flertal olika tekniker har presenterats under årens lopp, med varierande grad av kirurgisk svårighet och med trots allt osäker utgång resultatmässigt.

Pedroza och medarbetare har i en arti-

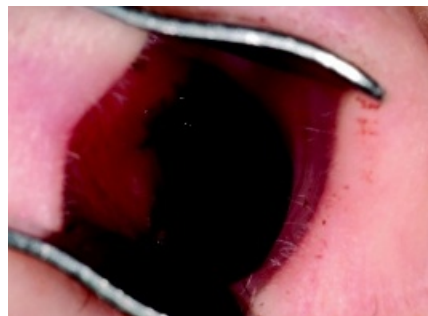


Foto: Science Photo Library

Septumperforation är för patienten ett besvärande tillstånd – med ständig nästäppa, intorkade pus- och sekretkrutor och återkommande näsblödningar – och för kirurgen en frustrerande utmaning.

kel sammanfattat långtidsresultaten avseende 100 patienter opererade under en tid av 25 år. De har angivit en anmärkningsvärt hög utläkningsprognos, på 97 procent, med angivna kirurgiska princi-

per, där materialet trots detta inkluderar även en del större septumperforationer med diameter på 30 mm eller mer.

I egenskap av rinokirurg välkomnar jag denna artikel, inte minst för att författarna öppet delar med sig av sina kirurgiska erfarenheter och ger personliga tips för att nå ett lyckat slutresultat.

Den utgör också en lättillgänglig sammanfattning av syndromet septumperforation, som med stor behållning kan läsas av även andra personer utan eget kirurgiskt ansvar för denna typ av patienter.

Jerker Stigare
med dr, öron-, näs- och halskliniken,
Karolinska Universitetssjukhuset Solna

Pedroza F, et al. A review of 25-year experience of nasal septal perforation repair. Arch Facial Plast Surg. 2007;9(1):12-8.