

tecken på propp i benet såsom rodnad, svullnad, värmeökning, ökad konsistens eller ömhet. Smärtan bedömdes som pleurasmärtor.

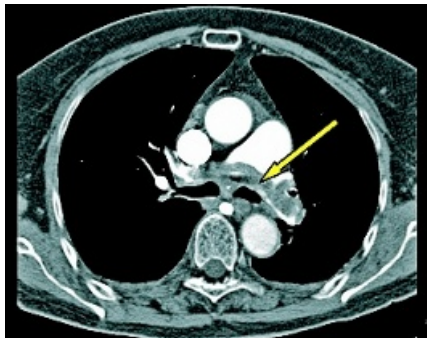
För att häva patientens stora oro förklarade distriktsläkaren hur en pleurasmärta uppkommer, en virusinfektion kan bland annat orsaka inflammation i lunghinnan. Han uppmanade patienten att ta Alvedon om han fick smärta igen och att ta ny kontakt vid behov.

### Viktig riskfaktor

Att patienten tidigare utan säker utlösande faktor hade haft en propp i såväl benet som lungan var en viktig riskfaktor i bedömningen av hans hälsotillstånd, anser Ansvarsnämnden.

ST-läkaren utförde en noggrann undersökning men underlät att göra en ytterligare undersökning av benet. För mildrande är att patienten tidigare sökt för smärtor som inte kunnat kopplas till ventrombos och att ST-läkaren fann en öm punkt vid muskel-senfästet i benet.

Genom att inte ta hänsyn till förekomsten av tidigare proppar har ST-lä-



Datortomografisk lungangiografi som visar bilden av massiv lungemboli, pilen.

karen brustit i handläggningen, men bristen motiverar inte disciplinpåföljd.

### Utsattes för onödig risk

Enligt familjeläkarens yttrande talade han med patienten vid ett flertal tillfällen, men det var inte förrän den 1 mars som han bedömde att anamnesen med andningskorrelerad smärta och tidigare propp i lungan borde undersökas.

Han ordnade då en tid för patienten

hos en kollega – distriktsläkaren. Risken för proppförekomst kan rimligtvis inte uteslutas enbart med telefonsamtal. Med tanke på patientens symtom och tidigare proppar borde familjeläkaren i ett tidigare skede ha sett till att patienten blev undersökt igen eftersom han hade kvarstående besvär.

Patienten har utsatts för en onödig risk, och familjeläkaren får en erinran.

### Retning från propp i lungan

Distriktsläkaren utförde en adekvat undersökning av patienten men förbisåg kopplingen till de tidigare besvären från benet och episoden av smärtor från pleura.

En av orsakerna till smärta i pleura är retning från en propp i lungan.

Även om det verkade som om smärtan gått över och hans undersökning inte visade något fel, borde distriktsläkaren med hänsyn till den sammanlagda bilden av anamnesen med tidigare proppar och de beskrivna symtomen ha sett till att patienten fick genomgå ytterligare undersökningar. Han får en varning. ■

ST-läkaren reagerade inte på provsvaret – eller underlät att bevaka det

## Fyraårig flicka riskerade att drabbas av livshotande blodförgiftning

**Genom att antingen inte reagera på provsvaret eller underlåta att bevaka det har ST-läkaren av oaktsamhet åsidosatt sina skyldigheter i yrkesutövningen. Detta kunde ha lett till att den 4-åriga flickan, som visade sig ha leukemi, drabbats av en livshotande blodförgiftning. (HSAN 1624/07)**

Flickans mamma anmälde ST-läkaren och berättade att hon och dottern sökte barnmottagningen på lasarettet måndagen den 5 mars 2007.

Där berättade hon för ST-läkaren att dottern hade feber som aldrig riktigt ville gå över. Den hade kommit och gått sedan början av februari. Den hade hållit i sig ca 3–4 dagar och pendlat mellan 39 och 40 grader (40,7 som högst).

### Stark oro för leukemi

Hon berättade även att dottern hade bensmärta i främst höger ben, som bara blev värre. Dottern var blek, hade blåmärken och dålig aptit. Mamman påtalade starkt sin oro för leukemi eftersom

de kände en flicka med den sjukdomen.

Mamman hade själv läst mycket på »nätet« om sjukdomen och alla dess tidigare symtom. Dottern hade vad de i efterhand kunde se alla dessa symtom, menade mamman.

Ansvarsnämnden läste flickans journaler och hämtade in yttranden av ST-läkaren, som bestred att hon gjort fel.

### Väsentligen normal

ST-läkaren uppgav att hennes undersökning med somatisk status var väsentligen normal. Hon ordinerade prov, »stick i fingret«. Kapillär provtagning är den metod de på barnkliniken normalt använder, även vid misstanke om blodmalignitet, innan de går vidare med en eventuell benmärgsundersökning.

ST-läkaren beställde LPK, neutrofila, CRP, mikrosänka, urinsticka och mykoplasmaserologi med tanke på de symtom

som framkommit vid besöket: »rosslig hosta ca 1 v, feber av och till sedan början av februari -07, ihållande sedan 1 1/2 vecka, dålig aptit, trötthet«.

Därefter fick flickan gå hem i väntan på provsvar eftersom hennes allmäntillstånd inte krävde inläggning. ST-läkaren skulle höra av sig under veckan om något provsvar var avvikande.

Flickan hade via vårdcentralen blivit ordinerad Ery-Max som skulle bota eventuell mykoplasmainfektion, som skulle kunna förklara symtombilden. ST-läkaren rekommenderade paracetamol alternativt ibumetin för

att hålla febern nere så att flickan förhoppningsvis skulle bli lite piggare och i synnerhet få bättre aptit.

### Dröjde nio dagar

Hon uppmanade mamma att höra av sig eller söka akut igen om dottern skulle bli

»Dottern var blek, hade blåmärken och dålig aptit. Mamman påtalade starkt sin oro för leukemi.«

sämre alternativt inte bli bättre inom den närmaste veckan.

Tyvärr dröjde det nio dagar, innan hon fått och sammanställt alla provsvar inklusive mykoplasmaserologin: LPK 6,2 (normalt), neutrofila 0,1 (för lågt), CRP 33 (lätt förhöjt), gränsvärde på mykoplasmaserologin, och mikrosänkan hade förolyckats, uppgav ST-läkaren.

Hon ringde familjen den 23 mars och fick höra att flickan blivit bättre i slutet av Ery-Maxkuren, men att hon redan dagen efter avslutad behandling åter insjuknat med hög feber ett par dagar och att hon var fortsatt trött och blek med dålig aptit.

Mamman uttryckte då en tydlig oro för att dottern skulle ha leukemi. Hon berättade att dottern slagit i ena benet ett par veckor tidigare och fortfarande hade ett blåmärke där.

#### »Misstanke om allvarligare sjukdom«

Lite senare hade dottern dessutom börjat halta. ST-läkaren fattade då misstanke om att en allvarligare sjukdom skulle kunna föreligga. Hon uppmanade mamman att komma till barnkliniken med dottern senast inom 2–3 dagar för utökad provtagning och handläggning med tanke på nytillkomna symtom och tidigare provsvar.

Hon dokumenterade detta noga för att nästa handläggande läkare inte skulle missa att ta »leukemiprover«.

#### Allvarligt fel

Ansvarsnämnden konstaterar att det av handlingarna inte framgår när ST-läkaren fick se svaret på vita blodkroppar och CRP. Sådana svar brukar man dock få inom ett par timmar till maximalt ett dygn.

Hon har därför antingen sett svaret på det mycket låga granulocyttalet (0,1) i anslutning till provtagningen och inte reagerat, vilket är ett allvarligt fel. Alternativt har hon inte bevakat svaret utan sett det först efter två veckor.

Eftersom det var fråga om en akut undersökning vid ett akutbesök borde hon ha bevakat svaret.

#### Kunde fått livshotande blodförgiftning

Genom att antingen inte ha reagerat på provsvaret eller underlåtit att beakta detta har ST-läkaren av oaktsamhet åsidosatt sina skyldigheter i yrkesutövningen. Detta kunde ha lett till att flickan drabbats av en livshotande blodförgiftning.

Genom att ST-läkaren inte reagerat tidigare kom den korrekta diagnosen också att försenas ett par veckor. Hennes fel renderar henne en varning. ■

# Nyförlöst aspirerade maginnehåll under anestesi med larynxmask

Patienten utsattes för omotiverad risk – alternativ fanns

**Aspiration av maginnehåll är en fruktad, potentiellt dödlig komplikation till anestesi. Visserligen är det vetenskapliga underlaget inte helt tillfredsställande, men graviditet och tiden närmast efter förlossning anses innebära en ökad risk för aspiration av maginnehåll under narkos. (HSAN 3665/06)**

En 32-årig kvinna väntade sitt andra barn och förlöstes vaginalt kl 10.05 på ett länsjukhus.

Några timmar efter förlossningen började hon blöda, vilket så småningom antogs bero på kvarvarande rester av moderkakan. Dessutom behövde en bristning i livmodertappen sutureras, och hon anmälades till operation kl 16.30 samma dag.

Den jourhavande läkaren som var ansvarig för anestesi antecknade i sin bedömning att patienten ätit kl 13. Patienten sa själv att hon »fikat«, sannolikt något tidigare, samt att hon druckit under eftermiddagen men inte efter beslutet om operation.

#### Vårdades två dygn i respirator

Anestesi genomfördes av narkossjuksköterska enligt läkarens anvisningar, vilket innebar att luftvägen upprätthölls med en larynxmask genom vilken narkosgas tillfördes. Läkaren stannade kvar till dess att anestesi var inledd och fungerade bra.

Ingreppet tog osedvanlig lång tid, och patienten var under anestesi i cirka två timmar. Eftersom den uppskattade tiden för ingreppet, 30 minuter, överskridits tillkallades läkaren.

Samtidigt uppfattade man att patienten hade problem med syresättningen. Läkaren misstänkte att hon kunde ha aspirerat maginnehåll och bytte ut larynxmasken mot en endotrakealtub. Operationen slutfördes.

En lungröntgen styrkte misstanken om aspiration av maginnehåll. Svårigheterna med syresättningen innebar att patienten måste vårdas två dygn i respirator.

Patienten anmälde läkaren och menade att denne borde valt en annan narkosmetod.

Ansvarsnämnden läste patientens journal och ett yttrande av läkaren, som motsatte sig anmärkningarna mot honom och ansåg att han gjort en riktig bedömning och ett korrekt val av anestesi-metod. Han ansåg att alternativet var spinalanestesi eller narkos med antingen larynxmask eller intubering.

Fördelarna med spinalanestesi är bland annat att patienten är vaken och smärtlindringen god. Oönskade biverkningar är blodtrycksfall vid hypovolema tillstånd som kan inträffa efter en förlossning, och förväntad ny blödning vid operation, huvudvärk eller neurologiska komplikationer.

Fördelarna med narkos med larynxmask är att patientens stress reduceras genom att hon sover, att risken för halsbesvär blir mindre och att patienten inte behöver relaxeras. Dessutom är förhållandena stabila vad gäller eventuella blödningar. Nackdelarna är ökad aspirationsrisk och ökad benägenhet för kräkningar.

Fördelarna med narkos med intubering är att patientens stress reduceras genom att hon sover och att ett bättre aspirationskydd erhålls. Även här är förhållandena stabila vad gäller eventuella blödningar. Nackdelarna är tandskador, att patienten måste relaxeras och att halsbesvär med stämbandsskador kan uppträda.

#### Operationen skulle bli kort

Läkaren påpekade att patienten var helt frisk, fastande och att den förväntade operationstiden var under 30 minuter. Hon hade en cervixruptur, och man planerade att suturera den vid operationen samt utföra en manuell placentalösning.

Hennes tillstånd vad gäller bland annat vätske-/blodbalans var dokumenterat i journalen.

Läkaren framhöll att patientens hälsotillstånd, operationslängd och förväntad

»Det är välkänt att larynxmask inte är ett säkert skydd för aspiration av maginnehåll.«

tad blödning under operation efter en vaginal förlossning gjorde att han valde bort spinalanestesi. Vid koagulationsrubbingar har man större svårigheter när man väljer spinalanestesi förutom de nackdelar som han nämnt ovan.

Att patienten var fastande gav honom möjligheten att välja larynxmask i stället för tub, och därigenom kunde han undvika nackdelar såsom tandskador, relaxering och halsbesvär. Den största fördelen med larynxmask för patienten vid den aktuella tidpunkten ansåg han vara dess enkelhet vid en kort operation.

Han förklarade komplikationen med att han vid telefonsamtalet från gynekologen fick uppgiften att operationstiden hade beräknats till maximalt 30 minuter. Operationstiden förlängdes sedan utan att någon informerade honom.

När han slutligen blev uppringd och informerad hade operationen redan dragit ut på tiden. Dessutom, vilket är ännu allvarligare, hade problemen med syresättningen redan konstaterats.

## Fruktad, potentiellt dödlig

Ansvarsnämnden konstaterar att aspiration av maginnehåll är en fruktad, potentiellt dödlig komplikation till anestesi. I olika material anges att detta förekommer i mellan 1:1 000 och 1:10 000 anestasier.

Det är skälet för krav på fasta före generell anestesi. Det finns inte någon absolut tidsgräns som garanterar att magsäcken hos en patient som ska genomgå kirurgi är tömd. I Sverige finns en bedömning att sex timmars fasta för föda och två timmar för vatten är rimliga gränser.

Detta gäller dock i de fall där inga riskfaktorer för en förlångsam tömning av magsäcken kan befaras.

Långsam tömning av ventrikeln är inte den enda faktor som ökar risken för aspiration av maginnehåll. För att kunna komma ned i lungan måste maginnehållet läcka upp från magsäcken, genom övre magmunnen och via matstrupen komma upp i svalget.

## Magsaft utgör också ett hot

Tillstånd som minskar kraften hos muskulaturen i övre magmunnen utgör därför också en ökad risk för aspiration. Även vid mycket lång fastetid kan betydande mängder av sur magsaft finnas och utgöra ett hot om allvarlig aspiration om övre magmunnen inte förmår hindra bakåtflyde.

Det vetenskapliga underlaget är inte helt tillfredsställande, men graviditet och tiden närmast efter en förlossning anses innebära en ökad risk för aspiration av maginnehåll under narkos.

Riskökningen beroende på förlångsam magsäckstömning anses mindre uttalad än vad man tidigare trott, och situationen är sannolikt likvärdig med den hos den icke gravida kvinnan bara några timmar efter förlossning.

Halsbränna är vanligt hos gravida kvinnor, och detta anses bero på hormonell inverkan av progesteron på muskulaturen i den övre magmunnen.

Till skillnad från magsäckstömningen återgår inte den övre magmunnens funktion till det icke gravida tillståndet lika snabbt. Det anses att funktionen är nedsatt under minst 12 men knappast mer än 48 timmar.

**»Även om det vetenskapliga underlaget inte är helt fastställt för när en kvinna efter förlossning kan sägas ha en normal risk för aspiration under narkos, finns det ingen anledning till omotiverat risktagande.«**

## Det fanns fullgoda alternativ

Det är välkänt att larynxmask inte är ett säkert skydd för aspiration av maginnehåll. Anestesi i det här fallet leddes cirka 10 timmar efter förlossningen, dvs under en tid då man har anledning att befara att den övre magmunnens funktion är nedsatt.

Det fanns fullgoda alternativ till generell anestesi med larynxmask. Spinalanestesi kan användas i dessa sammanhang med påfallande låga mängder bedövningsmedel och negligerbara effekter på cirkulationsorganen.

Om av någon anledning spinalanestesi inte skulle vara ett alternativ finns det ingen anledning till risktagande med hänsyn till aspiration, utan intubation borde då ha genomförts direkt. Risken för aspiration kan aldrig helt undanröjas i samband med generell anestesi.

## Ökad risk i 24 timmar, kanske 48

Även om det vetenskapliga underlaget inte är helt fastställt för när en kvinna efter förlossning kan sägas ha en normal risk för aspiration under narkos, finns det ingen anledning till omotiverat risktagande. I dag anses att man bör beakta en ökad risk under 24 och kanske 48 timmar efter förlossning.

Läkaren har agerat kompetent utom i det att han utsatt patienten för en omotiverad risk för just det som inträffade.

Mot bakgrund av det otillräckliga vetenskapliga underlaget blir hans disciplinpåföljd en erinran. ■

## Sårinfektion allvarlig komplikation vid endoprotetikskirurgi

**Patienten drabbades av en postoperativ sårinfektion och tvingades till en ny operation. (HSAN 1296/07)**

Den 71-årige mannen fick en knäledsprotetik den 26 februari 2007. Några dagar senare började såret läcka, och han försökte få en tid på vårdcentralen.

Den 9 mars undersöktes han där av en distriktssköterska, som bedömde att det inte fanns några infektionstecken och sa att han kunde åka hem. På grund av fortsatta besvär uppsökte patienten vårdcentralen igen den 13 mars. Samma sköterska konsulterade en doktor, som bedömde att det förelåg en infektion.

Doktorn ordinerade antibiotika och sa att patienten kunde åka hem. Några nya prov togs inte. Följande dag kontaktade patienten sjukhuset, som tog emot honom direkt. Han fick genomgå en ny knäoperation. Patienten anmälde bland annat doktorn på vårdcentralen.

Doktorn berättade att sköterskan bett honom titta på patienten. Denne hade en infektion i äret efter operationen. Huden var lätt rodnad i mitten av äret, och han hade agraffer kvar i huden. Doktorn uppfattade detta som en lokal infektion i huden, berättade han.

Han ordinerade därför patienten Heraclillin 750 mg, en tablett morgon och kväll i 20 dagar, med början genast efter besöket. Uppföljning av såret planerades ske genom distriktssköterskan.

Det senare förloppet tyder på att patienten blivit infekterad under själva operationen. Sådana infektioner är näst intill omöjliga att behandla när det gäller protesoperationer, menade doktorn.

## Allvarlig komplikation

Ansvarsnämnden understryker att sårinfektion är en allvarlig komplikation vid endoprotetikskirurgi. En sårinfektion efter en protesoperation bör föranleda åtminstone telefonkontakt med opererande klinik. I regel krävs remiss för bedömning inom några dagar.

Det är viktigt att behandla även ytliga infektioner för att förhindra en djup infektion, som annars kan leda till att protesen måste tas bort.

Doktorn ordinerade antibiotika. Han bestämde dock ingen tid för uppföljning, trots att han noterade att knäet var rött och svullet och att det kom var ur operationssåret. Inget infektionsprov togs.

Doktorn har således av oaktamhet inte fullgjort sina skyldigheter. Han får en erinran. ■